

Аутовоспалительные заболевания – ВЗГЛЯД ИММУНОЛОГА

Щербина А.Ю.

Федеральный научно-клинический центр детской гематологии, онкологии, иммунологии им. Дмитрия Рогачева
Минздрава России, Москва, Россия
117997, Москва, ул. Самора Машелы, 1

Аутовоспалительные синдромы (АВС) представляют собой разнородную группу генетически детерминированных заболеваний, в основе которых лежит нарушение регуляции механизмов воспаления. Несмотря на внешнее отличие у «традиционных» первичных иммунодефицитных состояний (ПИДС) и АВС прослеживается много параллелей: гиподиагностика, мультисистемность поражения, осложнения, вызванные хроническим воспалением, возможность консервативной терапии с использованием ингибиторов цитокинов и кардинального излечения с помощью трансплантации стволовых клеток и генной терапии.

Описано более 25 различных АВС, их общими проявлениями являются эпизоды лихорадки, сопровождающиеся лабораторной воспалительной активностью, полиморфная сыпь, лимфопролиферативный синдром и поражение различных органов.

В диагностике «традиционных» ПИДС и АВС важная роль отводится генетическому анализу. Это особенно актуально для АВС, которые нередко фенотипически очень схожи между собой. Кроме того, важно, что выявление причинного генетического дефекта нередко определяет тактику ведения больного.

Для лечения АВС имеется спектр препаратов, модулирующих те или иные звенья воспаления. Однако по-прежнему существует проблема резистентности к стандартной терапии. Патогенетическая терапия АВС является пожизненной, дорогостоящей и нередко сопровождается серьезными нежелательными реакциями, что ухудшает качество жизни больных. Больные с АВС, как и больные с другими ПИДС, нуждаются в мультидисциплинарном подходе с участием различных специалистов. Такие пациенты должны наблюдаться в специализированных центрах, в которых проводится лечение в соответствии с международными алгоритмами. Так как ранняя диагностика ПИДС и АВС является ключом к успешному лечению, наиболее важной представляется осведомленность врачей первичного звена об этих редких заболеваниях.

Ключевые слова: первичные иммунодефицитные состояния; дефекты врожденного иммунитета; аутовоспалительные синдромы; хроническое воспаление.

Контакты: Анна Юрьевна Щербина; shcher26@hotmail.com

Для ссылки: Щербина АЮ. Аутовоспалительные заболевания – взгляд иммунолога. Современная ревматология. 2015;(1):48–54.

Autoinflammatory diseases: An immunologist's view

Shcherbina A.Yu.

*Dmitry Rogachev Federal Research-and-Clinical Center for Pediatric Hematology, Oncology, and Immunology, Ministry of Health of Russia, Moscow, Russia
1, Samory Mashela St., Moscow 117997*

Autoinflammatory syndromes (AISs) are a heterogeneous group of genetically determined diseases, whose basis is the dysregulated mechanisms of inflammation. Despite the fact that traditional primary immunodeficiencies and AISs have an external dissimilarity, there are many parallels, such as hypodiagnosis, multisystem pattern of lesion, chronic inflammation-induced complications, possible medical therapy using cytokine inhibitors, and cardinal cure by stem cell transplantation and gene therapy.

There are more than 25 different AISs, their common manifestations are fever episodes accompanied by laboratory inflammatory activity, polymorphous eruption, lymphoproliferative syndrome, and injury to different organs.

Genetic analysis plays an important role in the diagnosis in traditional AISs and primary immunodeficiencies. This is particularly relevant to AISs that are not infrequently very closely allied phenotypically. Moreover, it is important that the detection of a causative genetic defect frequently determines management tactics for patients.

For AIS treatment, there is a spectrum of agents modulating these or those inflammatory components. However, there is a problem of resistance to standard therapy as before. Pathogenetic therapy for AISs is lifetime, expensive, and commonly responsible for serious adverse reactions, which worsens quality of life in patients. Patients with AISs, like those with other primary immunodeficiencies, need a multidisciplinary approach with the participation of various specialists. These patients should be followed up in specialized centers that perform treatments according to the international algorithms. Since the early diagnosis of primary immunodeficiencies and AISs is a key to their successful treatment; primary care physician's awareness of these rare diseases is of the most importance.

Key words: primary immunodeficiencies; defects in innate immunity; autoinflammatory syndromes; chronic inflammation.

Contact: Anna Yuryevna Shcherbina; shcher26@hotmail.com

For reference: Shcherbina AYU. Autoinflammatory diseases: An immunologist's view. *Sovremennaya Revmatologiya=Modern Rheumatology Journal*. 2015;(1):48–54.

DOI: <http://dx.doi.org/10.14412/1996-7012-2015-1-48-54>

Р Е В М А Т И Ч Е С К И Е З А Б О Л Е В А Н И Я Д Е Т С К О Г О В О З Р А С Т А

История изучения иммунной системы исчисляется многими веками. Однако основной прорыв в базисной и клинической иммунологии приходится на вторую половину прошлого века [1]. Долгое время считалось, что функция иммунной системы — это защита организма от чужеродного влияния (микроорганизмы, аллогенные клетки, белковые вещества). Но в последнее время стало очевидно, что не менее важной функцией иммунной системы является контроль повреждения клеток и тканей. Именно поэтому иммунитет нередко не борется с бактериями и вирусами любой ценой, а позволяет сосуществовать в макроорганизме большому количеству условно-патогенных, да и подчас просто патогенных микроорганизмов. Примером может служить флора кишечника, слизистой оболочки носоглотки, кожи, а также пожизненное носительство герпес-вирусов и некоторых других патогенов. Именно поэтому в процессе филогенеза иммунной системы выработались сложные механизмы, регулирующие не только включение иммунных реакций, но и их своевременное выключение.

Воспаление является наиболее филогенетически древним иммунным механизмом. Оно необходимо для ограничения распространения патогена из очага первичной инфекции, привлечения в этот очаг иммунных клеток, а также, в случае массивной инфекции, для активизации системных механизмов для борьбы с ней. Однако на этом «задачи» воспаления не заканчиваются. Повреждение тканей в процессе аутоиммунных реакций (ревматоидный артрит — РА), метаболических нарушений (подагра), иммунного ответа на чужеродные белки (легочный протеиноз) также запускает воспаление [2]. Интересно, что механизмы воспаления включаются и в ситуациях, когда внутриклеточно белки оказываются вне своих физиологических органелл и/или в неправильной конформации («unfolded protein response» — ответ на «развернутый» белок) [3]. Таким образом, поддержание внутреннего гомеостаза тканей является немаловажной функцией иммунной системы.

Отсюда следует, что врожденные и приобретенные дефекты иммунной системы будут проявляться не только по-

вышенной склонностью к инфекциям и заболеваниями с нарушением распознавания своего и чужого (аутоиммунные и опухолевые заболевания), но и в каких-то случаях состояниями с нерегулируемым воспалением, что и подтверждают исследования в области клинической иммунологии [4]. Генетически обусловленные (врожденные) дефекты иммунной системы формируют группу первичных иммунодефицитных состояний (ПИДС).

В настоящее время описано более 250 генетических форм ПИДС. Несмотря на распространенное мнение о редкости этих заболеваний, реальная частота ПИДС не так уж мала и составляет 1 случай на 10 тыс. населения. Это клинически разнородная группа заболеваний, классификация которой базируется на основном звене иммунитета, пораженном при том или ином ПИДС [5] (табл. 1).

К группе дефектов врожденного иммунитета ранее также относились аутовоспалительные синдромы (АВС), сейчас в связи с многочисленностью описанных заболеваний их выделяют в отдельную группу.

АВС — группа редких состояний, характеризующихся периодическими эпизодами системного воспаления и проявляющихся полиморфной клинической симптоматикой, имитирующей ревматическую, в отсутствие аутоиммунных или инфекционных причин [6]. В основе АВС лежат генетические дефекты различных звеньев сложного механизма воспаления [7], в частности нарушение взаимодействия белков, отвечающих за нормальную работу инфламмасом, в первую очередь NLRP3-инфламмасомы. Инфламмасомы представляют собой цитоплазматические белковые комплексы, распознающие типичные молекулярные маркеры (паттерны) патогенов, а также эндогенные «молекулы опасности» и обеспечивающие запуск механизмов врожденного иммунитета, в первую очередь воспаления. Основным провоспалительным цитокином является интерлейкин (ИЛ) 1, и неудивительно, что важнейшую роль в продукции активного ИЛ1 играет NLRP3-инфламмасома [8].

В настоящее время описано более 25 различных АВС [9] (табл. 2). Общими проявлениями всей группы АВС являются эпизоды лихорадки, сопровождающиеся лабораторной воспалительной активностью, часто наблюдаются по-

Таблица 1. Классификация ПИДС

№	Группа ПИДС	Заболевание
1.	Дефекты с преимущественным поражением гуморального звена иммунитета	Агаммаглобулинемия
2.	Комбинированные иммунодефицитные состояния (поражение клеточного и гуморального звена иммунитета)	Тяжелая комбинированная иммунная недостаточность
3.	Комбинированные иммунодефицитные состояния с синдромальными проявлениями	Синдром Вискотта — Олдрича
4.	Дефекты иммунной дисрегуляции	Синдром IPЕХ (иммунодефицит, полиэндокринопатия, Х-сцепленный)
5.	Количественные и качественные дефекты системы фагоцитоза	Хроническая гранулематозная болезнь
6.	Дефекты системы комплемента	Ангioneвротический отек
7.	Дефекты врожденного иммунитета	Дефекты звена ИФН γ /ИЛ12
8.	АВС	Средиземноморская лихорадка
9.	Фенокопии	Соматическая мутация гена <i>Fas</i>

Примечание. ИФН — интерферон.

РЕВМАТИЧЕСКИЕ ЗАБОЛЕВАНИЯ ДЕТСКОГО ВОЗРАСТА

Таблица 2. Классификация ABC

ABC	Примеры заболеваний	Ген	Белок	Тип наследования
Периодическая лихорадка	Средиземноморская лихорадка	<i>MEFV</i>	Пирин	Аутосомно-рецессивный
	Гипер-IgD-синдром TNF-рецептор-ассоциированный периодический синдром	<i>MVK</i> <i>TNFRS1A</i>	MVK TNFR1	То же Аутосомно-доминантный
NLRP3-ассоциированные заболевания	Криопирин-ассоциированный периодический синдром	<i>NLRP3</i>	Криопирин	То же
	Семейный криопирин-ассоциированный периодический синдром 2	<i>NLRP12</i>	NLRP12	« »
Гранулематозные заболевания	Синдром Блау	<i>CARD15/NOD2</i>	CARD15	« »
Протеосомные заболевания	JMP/CANDLE	<i>PSMB8</i>	PSMB8	« »
Пиогенные заболевания	PAPA	<i>PSTPIP</i>	PSTPIP	« »
	Majeed	<i>LPIN2</i>	LPIN2	Аутосомно-рецессивный
	DIRA	<i>IL1RN</i>	IL1Ra	То же
	DITRA	<i>IL36RN</i>	IL36Ra	Аутосомно-доминантный
Другие	Дефицит ADA2	<i>ADA2</i>	ADA2	То же

лимфная сыпь, лимфопролиферативный синдром и поражение различных органов.

Казалось бы, ABC имеют мало общего с традиционными ПИДС. Действительно, к привычным проявлениям ПИДС принято относить частые инфекции с дефицитом иммунного ответа, склонность к аутоиммунным и опухолевым заболеваниям, в то время как ABC характеризуются редкими инфекциями, отсутствием аутоиммунного компонента (в соответствии с определением) и избыточным иммунным ответом. Однако, учитывая сложность и взаимосвязь всех компонентов иммунитета, такое противопоставление кажется неоправданным. Между этими группами заболеваний существует множество параллелей, и уроки, усвоенные при ведении больных как с традиционными ПИДС, так и с ABC, необходимо учитывать при изучении обеих групп нозологий.

С клинической точки зрения, традиционные ПИДС и ABC характеризуются ранним началом (как правило, в первые годы жизни) и огромным разнообразием проявлений, поражением различных органов и систем, нередко трудно отличимых от часто встречающихся приобретенных состояний. Так, поражение кожи может напоминать аллергические состояния — атопический дерматит или крапивницу (рис. 1, а, б, 2, а, б); поражение костей и суставов — типичный бактериальный остеомиелит или РА (рис. 3, а, б, 4, а, б).

Тяжелая неврологическая симптоматика, характерная для атипичной инфекции ЦНС при ПИДС и некоторых форм ABC (рис. 5, а, б), нередко напоминает симптомы детского церебрального паралича или приобретенных изолированных неврологических заболеваний. Массивная лимфопролиферация, встречающаяся при некоторых ПИДС и большинстве ABC (рис. 6, а, б), в первую очередь наводит на мысль о злокачественных новообразованиях. Учитывая такое разнообразие и мимикрию симптомов, а также редкость всех вариантов ПИДС и плохую осведом-

ленность о них врачей различных специальностей, можно констатировать, что гиподиагностика является общей чертой традиционных ПИДС и ABC. В настоящее время большинство этих состояний имеют варианты патогенетической и даже куративной (приводящей к полному выздоровлению) терапии (например, использование внутривенных иммуноглобулинов, ингибиторов и стимуляторов различных сигнальных путей, трансплантации стволовых клеток, генной терапии). Однако поздняя диагностика ПИДС и ABC приводит к развитию тяжелых осложнений, не совместимых с нормальной продолжительностью и качеством жизни. Поэтому осторожность врачей, в первую очередь педиатров, крайне важна для адекватной помощи таким больным.

Самым типичным проявлением ПИДС являются тяжелые рецидивирующие инфекции, часто вызванные условно-патогенной флорой. У больных же с ABC нередко отмечается малая частота вирусных и других инфекционных заболеваний. Однако, на наш взгляд, проблема тяжелых инфекций при ABC нуждается в более тщательном изучении. По данным разных авторов и нашим данным, у больных с ABC довольно часто встречаются тяжелые пневмонии (рис. 7), гнойные инфекции [10], а также отклонения в компонентах приобретенного иммунитета. Так, M. Sornsakrin и соавт. [11] наблюдали значительное снижение уровня В-лимфоцитов у двух братьев с гипер-IgD-синдромом. Кроме того, недавно появилось сообщение [12] об ABC с дефектом белка убиквитинации HOIL, совмещавшем в себе хроническое воспаление и повышенную склонность к инфекциям.

Отдельного изучения заслуживают влияние патогенетической терапии ABC на другие звенья иммунитета и распространенность инфекций у больных на фоне антицитокиновой терапии [13, 14].

Связь дефектов компонентов воспаления и опухолевых и аутоиммунных состояний — также малоизученный, но край-

РЕВМАТИЧЕСКИЕ ЗАБОЛЕВАНИЯ ДЕТСКОГО ВОЗРАСТА

не интересный вопрос. Так, есть сообщения о развитии аутоиммунных заболеваний, в частности системной красной волчанки (СКВ), у больных с TNF-рецептор-ассоциированным периодическим синдромом (TRAPS). Интересно, что Н. Ida и соавт. [15] выявили мутацию T61I гена *TNFRSF1A* не только у больной с TRAPS и СКВ, но и у 5 из 60 пациентов с СКВ без TRAPS.

Несколько исследований было посвящено высокой частоте гетерозиготного носительства мутаций гена *MEFV* (средиземноморская лихорадка) у больных с миелодиспластическим синдромом, острым миелобластным и острым лимфобластным лейкозом [16].

В то же время хроническое воспаление является отличительной чертой многих традиционных ПИДС, например такого хорошо известного ПИДС, как хроническая гранулематозная болезнь (ХГБ). Это заболевание вызвано генетическими дефектами компонентов комплекса НАДФ-оксидазы, необходимого для продукции активных радикалов кислорода [17]. Длительная лихорадка и поражение органов вследствие формирования гранулем — частое осложнение ХГБ [18], которое успешно лечится невысокими дозами глюкокортикоидов [19] (рис. 8). Закономерно, N. Rieberg и соавт. [20] показали, что при стимуляции *in vitro* лейкоциты больных ХГБ экспрессировали повышенное количество провоспалительного цитокина ИЛ1β.

Осложнениями многих ПИДС являются неинфекционные воспалительные поражения кишечника и легких. В их патогенезе основную роль отводили нарушению соотношений и дисфункции различных субпопуляций лимфоцитов. Однако современные данные позволяют думать о вкладе дисрегуляции механизмов воспаления в патогенез этих осложнений, что важно для выбора патогенетической терапии поражений с использованием блокаторов провоспалительных цитокинов. В частности, в контексте ПИДС заслуживает внимания изучение стимуляции воспаления вышеупомянутым «unfolded protein response» (ответ на «развернутый» белок) [21]. Мутации генов, задействованных в работе иммунной системы, нередко приводят к накоплению в цитоплазме и эндоплазматическом ретикулуме белков с аномальной конформацией, что ведет не только к хроническому воспалению, но и к апоптозу популяций клеток и собственно

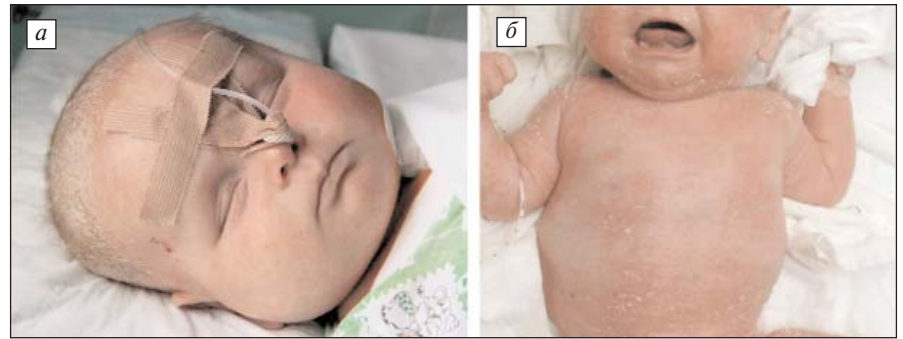

Рис. 1. Поражение кожи у больного с тяжелой комбинированной иммунной недостаточностью — синдромом Омен (а) и ABC DIRA (б)

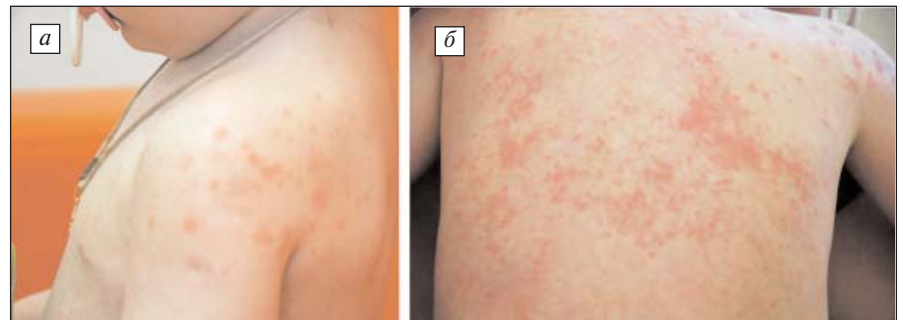


Рис. 2. Сыпь у больных с семейным гемафагоцитарным гистиоцитозом (а) и с криптопирин-ассоциированным ABC (б)

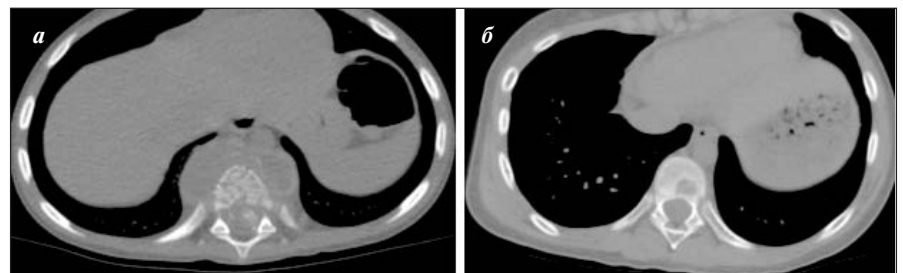


Рис. 3. КТ* грудной клетки у больных с первичным иммунодефицитом — дефектом звена ИФНγ, осложненным микобактериальным оститом (а), и ABC — хроническим мультифокальным остеомиелитом (б)

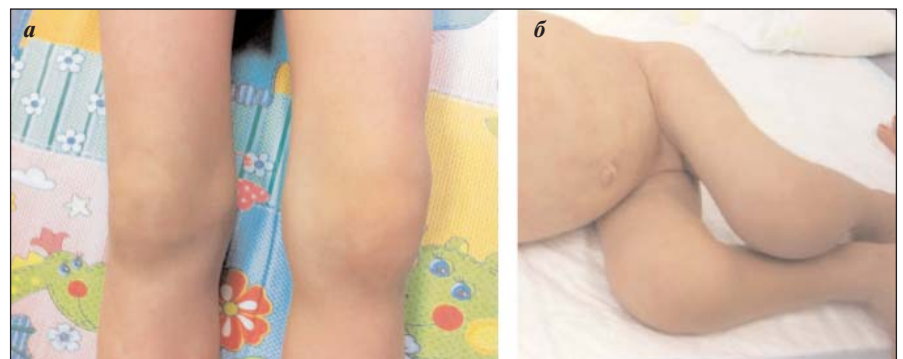

Рис. 4. Поражение суставов у больных с X-сцепленной агаммаглобулинемией (а) и криптопирин-ассоциированным ABC (б)

симптомам иммунодефицита [22, 23]. Исследования на экспериментальных моделях указывают на потенциаль-

*КТ — компьютерная томография.

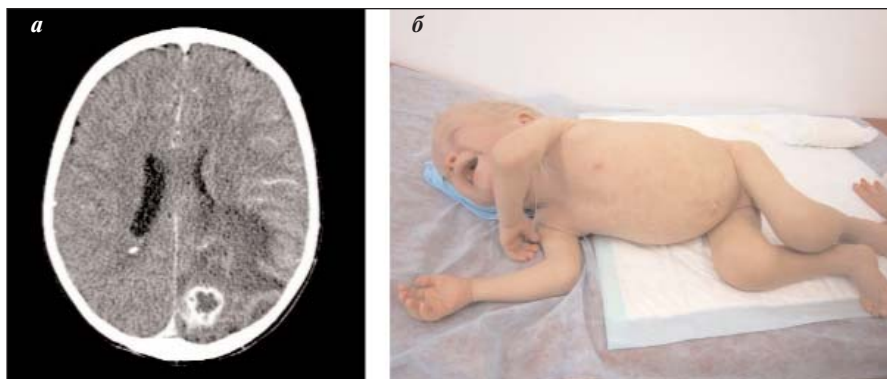


Рис. 5. Поражение ЦНС. КТ головного мозга у пациента с признаками аспергиллеза головного мозга. Первичный иммунодефицит – хроническая гранулематозная болезнь (а). Спастическое поражение у больного с ABC NOMID (б)

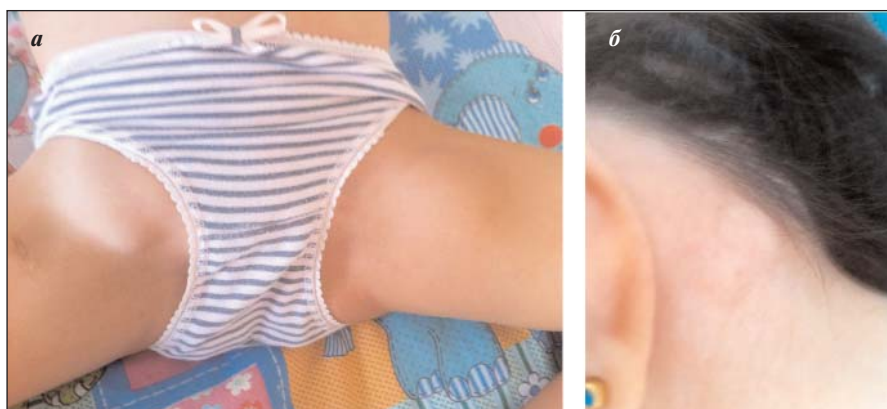


Рис. 6. Увеличение лимфатических узлов у больных с ПИДС – дефектом P13Kd (а) и TRAPS (б)

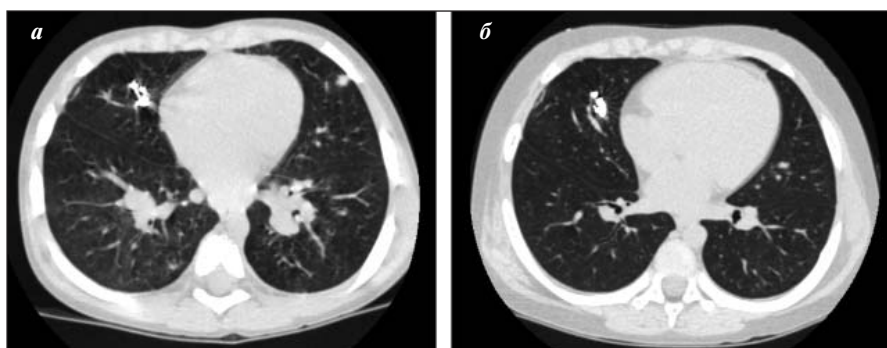


Рис. 8. КТ грудной клетки у больного с X-сцепленной гранулематозной болезнью на фоне противомикробной терапии (а) и противомикробной терапии + преднизолон 0,2 мг/кг (б)

ская диарея, кандидоз слизистых оболочек, пневмоцистная пневмония, генерализованная БЦЖ-инфекция) и значительным снижением уровня Т-лимфоцитов может иметь мутацию одного из причинных генов аутосомно-рецессивной или X-сцепленной ТКИН [25], но может и иметь делецию короткого плеча 22-й хромосомы (синдром Ди Джорджи) [26]. Если в первом случае больной нуждается в немедленной трансплантации гемопоэтических стволовых клеток (ТГСК), то во втором случае ТГСК, как правило, не является терапией выбора. У пациентов

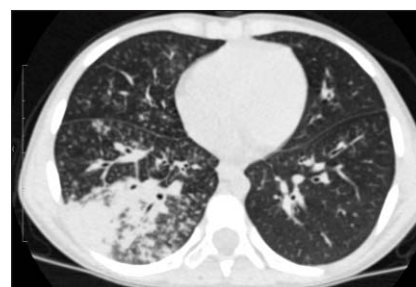


Рис. 7. КТ грудной клетки у больного с криопирин-ассоциированным периодическим синдромом. Тяжелая пневмония

первого года жизни с ПИДС и АВС, у которых весь репертуар симптомов еще не проявился и трудно оценить тяжесть течения заболевания в будущем, выявление вида мутации и ее локализации в гене нередко позволяет сделать более точный прогноз и определиться с агрессивностью терапии. Например, миссенс-мутации 1–2 экзонов гена *WASP*, как правило, сопровождаются легким течением синдрома Вискотта – Олдрича (иначе называемого X-сцепленной тромбоцитопенией). Таким больным не всегда требуется ТГСК, они могут получать консервативную терапию в отличие от больных с мутациями в других частях гена, которым необходима ТГСК в кратчайшие

сроки [27]. Другим примером является V198M дефект *NLRP3*, который ведет к мягкому воспалительному фенотипу, в то время как другие мутации этого гена вызывают такие серьезные заболевания, как синдром Макла–Уэльса и младенческое мультисистемное воспалительное заболевание [28], требующие немедленной патогенетической терапии ингибиторами ИЛ1 для предотвращения необратимых осложнений.

И наконец, выявление причинной мутации позволяет провести консультирование всех членов семьи и при необходимости осуществить пренатальную или преимплантаци-

онную терапию ингибиторами ИЛ1 для предотвращения необратимых осложнений. И наконец, выявление причинной мутации позволяет провести консультирование всех членов семьи и при необходимости осуществить пренатальную или преимплантаци-

онную терапию ингибиторами ИЛ1 для предотвращения необратимых осложнений.

РЕВМАТИЧЕСКИЕ ЗАБОЛЕВАНИЯ ДЕТСКОГО ВОЗРАСТА

онную диагностику, и тем самым предотвратить рождение других больных детей в семье, или осуществить раннюю диагностику и начать терапию.

В настоящее время для лечения АВС имеется спектр препаратов, модулирующих те или иные звенья воспаления. Однако по-прежнему существует проблема резистентности к стандартной терапии. Кроме того, патогенетическая терапия АВС является пожизненной, дорогостоящей и нередко сопровождается серьезными нежелательными реакциями, что ухудшает качество жизни больных. В таких случаях логично обратиться к опыту куративной терапии традиционных ПИДС с применением клеточных технологий (ТГСК и генная терапия) [29]. Эти технологии пока не нашли широкого применения в терапии АВС, частично потому, что многие симптомы АВС связаны с активацией механизмов воспаления в негематопоэтических клетках. В таких случаях эффективность ТГСК неоднозначна и требует серьезной доказательной базы. Однако

генная терапия врожденных заболеваний представляется терапией будущего, и это, безусловно, касается всех видов ПИДС, включая АВС.

Ну и наконец, возникает вопрос: кто должен наблюдать больных с АВС: ревматологи, иммунологи, врачи смежных специальностей? Конечно же, на начальном этапе такие больные должны быть направлены в центры, имеющие опыт диагностики и ведения больных с АВС. Больные с АВС, как нередко и больные с другими ПИДС, нуждаются в мультидисциплинарном подходе с участием различных специалистов. В этом случае, на наш взгляд, не так важна специализация основного врача, как коллективный опыт центра, а также использование международных алгоритмов лечения. Но наиболее существенным представляется осведомленность врачей первичного звена о наличии таких редких заболеваний, как ПИДС и АВС, поскольку ранняя диагностика этих состояний является ключом к успешному лечению.

ЛИТЕРАТУРА

- Casanova JL, Fieschi C, Zhang SY, Abel L. Revisiting primary immunodeficiencies. *J Intern Med.* 2008 Aug;264(2):115–27. doi: 10.1111/j.1365-2796.2008.01971.x. Epub 2008 Jun 9.
- Martinon F, Tschopp J. Inflammatory caspases and inflammasomes: master switches of inflammation. *Cell Death Differ.* 2007 Jan;14(1):10–22. Epub 2006 Sep 15.
- Savic S, Dickie LJ, Wittmann M, McDermott MF. Autoinflammatory syndromes and cellular responses to stress: pathophysiology, diagnosis and new treatment perspectives. *Best Pract Res Clin Rheumatol.* 2012 Aug;26(4):505–33. doi: 10.1016/j.berh.2012.07.009.
- Шербина АЮ, Пашанов ЕД, редакторы. Иммунология детского возраста. Практическое руководство по детским болезням. Москва: Медпрактика-М; 2006. 432 с. [Shcherbina AYu, Pashanov ED, editors. *Immunologiya detskogo vozrasta. Prakticheskoe rukovodstvo po detskim boleznyam* [Immunology in children. A practical guide to childhood illnesses]. Moscow: Medpraktika-M; 2006. 432 p.]
- Al-Herz W, Bousfiha A, Casanova JL, et al. Primary immunodeficiency diseases: an update on the classification from the International Union of Immunological Societies Expert committee for primary immunodeficiencies. *Front Immunol.* 2014 Apr 22;5:162. doi: 10.3389/fimmu.2014.00162. eCollection 2014.
- Caso F, Rigante D, Vitale A, et al. Monogenic autoinflammatory syndromes: state of the art on genetic, clinical, and therapeutic issues. *Int J Rheumatol.* 2013;2013:513782. doi: 10.1155/2013/513782. Epub 2013 Oct 24.
- Барабанова ОВ, Коноплева ЕА, Продус АП, Шербина АЮ. Периодические синдромы. Трудный пациент. 2007;(2):46–52. [Barabanova OV, Konopleva EA, Prodeus AP, Shcherbina AYu. Periodic syndromes. *Trudnyi patsient.* 2007;(2):46–52. (In Russ.)].
- Dinarelo CA. Blocking IL-1 in systemic inflammation. *J Exp Med.* 2005 May 2;201(9):1355–9.
- Giannelou A, Zhou Q, Kastner DL. When less is more: primary immunodeficiency with an autoinflammatory kick. *Curr Opin Allergy Clin Immunol.* 2014 Dec;14(6):491–500. doi: 10.1097/ACI.0000000000000117.
- Stjernberg-Salmela S, Kivisaari A, Puolakkainen P, et al. Intra-abdominal abscess in a patient with tumor necrosis factor receptor-associated periodic syndrome. *J Intern Med.* 2006 Feb;259(2):209–13.
- Sornsakrin M, Wenner K, Ganschow R. B-cell cytopenia in two brothers with hyper-IgD and periodic fever syndrome. *Eur J Pediatr.* 2009 Jul;168(7):825–31. doi: 10.1007/s00431-008-0843-6. Epub 2008 Oct 7.
- Boisson B, Laplantine E, Prando C, et al. Immunodeficiency, autoinflammation and amylopectinosis in humans with inherited HOIL-1 and LUBAC deficiency. *Nat Immunol.* 2012 Dec;13(12):1178–86. doi: 10.1038/ni.2457. Epub 2012 Oct 28.
- Galloway JB, Hyrich KL, Mercer LK, et al. Anti-TNF therapy is associated with an increased risk of serious infections in patients with rheumatoid arthritis especially in the first 6 months of treatment: updated results from the British Register with special emphasis on risks in the elderly. *Rheumatology (Oxford).* 2011 Jan;50(1):124–31. doi: 10.1093/rheumatology/keq242. Epub 2010 Jul 31.
- Galloway JB, Hyrich KL, Mercer LK, et al. The risk of serious infections in patients receiving anakinra for rheumatoid arthritis: results from the British Society for Rheumatology Biologics Register. *Rheumatology (Oxford).* 2011 Jul;50(7):1341–2. doi: 10.1093/rheumatology/ker146. Epub 2011 Apr 12.
- Ida H, Kawasaki E, Miyashita T, et al. A novel mutation (T61I) in the gene encoding tumour necrosis factor receptor superfamily 1A (TNFRSF1A) in a Japanese patient with tumour necrosis factor receptor-associated periodic syndrome (TRAPS) associated with systemic lupus erythematosus. *Rheumatology (Oxford).* 2004 Oct;43(10):1292–9. Epub 2004 Jul 27.
- Oktendi C, Celik S. High frequency of inherited variants of the MEFV gene in patients with hematological neoplasms: a genetic susceptibility? *Int J Hematol.* 2012 Apr;95(4):380–5. doi: 10.1007/s12185-012-1061-6. Epub 2012 Mar 28.
- Holland SM. Chronic granulomatous disease. *Hematol Oncol Clin North Am.* 2013 Feb;27(1):89–99, viii. doi: 10.1016/j.hoc.2012.11.002. Epub 2012 Nov 22.
- Шербина АЮ, Косачева ТГ, Румянцев АГ. Первичные иммунодефицитные состояния: вопросы диагностики и лечения. Вопросы гематологии/онкологии и иммунологии в педиатрии. 2010;9(2):23–31. [Shcherbina AYu, Kosacheva TG, Rumyantsev AG. Primary immunodeficiency states: the questions of diagnostics and treatment. *Voprosy gematologii/onkologii i immunologii v pediatrii.* 2010;9(2):23–31. (In Russ.)]
- Yamazaki-Nakashimada MA, Stiehm ER, Pietropaolo-Cienfuegos D, et al. Corticosteroid therapy for refractory infections in chronic granulomatous disease: case reports and review of the literature. *Ann Allergy Asthma Immunol.* 2006 Aug;97(2):257–61.
- Rieber N, Hector A, Kuijpers T, Roos D. Current concept of hyperinflammation in chronic granulomatous disease. *Clin Dev Immunol.* 2012;2012/252460. doi: 10.1155/2012/252460. Epub 2012 Aug 27.
- Garg AD, Kaczmarek A, Krysko O, et al. ER stress-induced inflammation: does it aid

- or impede disease progression? *Trends Mol Med.* 2012 Oct;18(10):589–98. doi: 10.1016/j.molmed.2012.06.010. Epub 2012 Aug 8.
22. Meissner F, Seger RA, Moshous D, et al. Inflammation activation in NADPH oxidase defective mononuclear phagocytes from patients with chronic granulomatous disease. *Blood.* 2010 Sep 2;116(9):1570–3. doi: 10.1182/blood-2010-01-264218. Epub 2010 May 21.
23. Xia J, Link DC. Severe congenital neutropenia and the unfolded protein response. *Curr Opin Hematol.* 2008 Jan;15(1):1–7.
24. Conti P, Panara MR, Fridas S, et al. Inhibition of granuloma formation induced by potassium permanganate in the mouse by a specific human recombinant receptor agonist for interleukin-1 (hrIL-1ra). *Cell Immunol.* 1993 Apr 1;147(2):446–57.
25. van der Burg M, Genery AR. The expanding clinical and immunological spectrum of severe combined immunodeficiency. *Eur J Pediatr.* 2011 May;170(5):561–71. doi: 10.1007/s00431-011-1452-3. Epub 2011 Apr 9.
26. Sullivan KE. Chromosome 22q11.2 Deletion Syndrome: DiGeorge Syndrome/Velocardiofacial Syndrome. *Immunol Allergy Clin North Am.* 2008 May;28(2):353–66. doi: 10.1016/j.iac.2008.01.003.
27. Ozsahin H, Cavazzana-Calvo M, Notarangelo LD, et al. Long-term outcome following hematopoietic stem-cell transplantation in Wiskott-Aldrich syndrome: collaborative study of the European Society for Immunodeficiencies and European Group for Blood and Marrow Transplantation. *Blood.* 2008 Jan 1;111(1):439–45. Epub 2007 Sep 27.
28. Aksentijevich I, Putman D, Remmers EF, et al. The clinical continuum of cryopyrinopathies: novel CIAS1 mutations in North American patients and a new cryopyrin model. *Arthritis Rheum.* 2007 Apr;56(4):1273–85.
29. Sauer AV, Di Lorenzo B, Carriglio N, Aiuti A. Progress in gene therapy for primary immunodeficiencies using lentiviral vectors. *Curr Opin Allergy Clin Immunol.* 2014 Dec;14(6):527–34. doi: 10.1097/ACI.0000000000000114.

Исследование не имело спонсорской поддержки. Автор несет полную ответственность за предоставление окончательной версии рукописи в печать. Окончательная версия рукописи была одобрена автором.