

## Аспирационное дренирование полости малого таза как способ консервативного лечения несостоятельности швов низкорасположенного колоректального анастомоза

Ф.Ш. Ахметзянов<sup>1,3</sup>, Н.Т. Шайхутдинов<sup>2</sup>, Ф.Ф. Ахметзянова<sup>1</sup>, Н.А. Валиев<sup>2</sup>, З.Н. Шемеунова<sup>2</sup>, В.И. Егоров<sup>1</sup>

<sup>1</sup>ГБОУ ВПО «Казанский государственный медицинский университет» Минздрава России;  
Россия, 420012, Казань, ул. Бутлерова, 49;

<sup>2</sup>ГАУЗ «Республиканский клинический онкологический диспансер Министерства здравоохранения Республики Татарстан»;  
Россия, 420029, Казань, ул. Сибирский тракт, 29;

<sup>3</sup>Приволжский филиал ФГБНУ «РОНЦ им. Н.Н. Блохина»;  
Россия, 420029, Казань, ул. Сибирский тракт, 29

**Контакты:** Фоат Шайхутдинович Ахметзянов [akhmetzyanov@mail.ru](mailto:akhmetzyanov@mail.ru)

**Цель.** Изучить эффективность применения двухпросветных дренажей «труба в трубе», устанавливаемых в полости малого таза по разработанной авторами методике для консервативного лечения несостоятельности швов колоректального анастомоза (КРА).

**Материал и методы.** Проанализированы данные 124 пациентов, оперированных в 2 хирургических отделениях базы № 2 РКОД МЗ РТ, у которых операция завершена формированием КРА и проводилось аспирационное дренирование полости малого таза двухпросветными дренажами конструкции авторов, устанавливаемыми в забрюшинной части полости малого таза через прокол на передней брюшной стенке. Ни одному пациенту превентивная кишечная стома не накладывалась.

**Результаты.** После операции умерли 4 (3,2 %) из 124 больных. У 21 (16,9 %) пациента наступила несостоятельность швов КРА, которую у всех удалось разрешить консервативным способом.

**Вывод.** Полученные нами данные позволяют говорить об эффективности применения данной методики дренирования полости малого таза при несостоятельности швов КРА.

**Ключевые слова:** рак прямой кишки, колоректальный анастомоз, несостоятельность швов, гнойно-септические осложнения, аспирационное дренирование, дренаж «труба в трубе»

DOI: 10.17650/2220-3478-2015-1-43-48

### Aspirating drainage of the cavity of the lesser pelvis as a way of conservative treatment of low-lying colorectal anastomotic leak

F.Sh. Akhmetzyanov<sup>1,3</sup>, N.T. Shayhutdinov<sup>2</sup>, F.F. Akhmetzyanova<sup>1</sup>, N.A. Valiev<sup>2</sup>, Z.N. Shemeunova<sup>2</sup>, V.I. Egorov<sup>1</sup>

<sup>1</sup>Kazan State Medical University, Ministry of Health of Russia; 49 Butlerova St., Kazan, 420012, Russia;

<sup>2</sup>Republican Clinical Oncology Center, Ministry of Health of the Republic of Tatarstan; 29 Sibirskiy Trakt St., Kazan, 420029, Russia;

<sup>3</sup>Privolzhsky Branch of N.N. Blokhin Russian Cancer Research Center; 29 Sibirskiy Trakt St., Kazan, 420029, Russia

**Aim.** Examination of efficacy of the double-lumen “pipe in pipe” drainage set mounted in the cavity of the lesser pelvis by the method developed by the authors for conservative treatment of colorectal anastomotic leak.

**Material and methods.** Data have been analyzed for 124 patients operated in two surgeries of the base No.2 of the Republican Clinical Oncologic Dispensary of the Ministry of Health of the Republic of Tatarstan, whose surgery was completed with formation of colorectal anastomosis; aspirating drainage of the cavity of the lesser pelvis was performed with double-lumen drainage of the authors’ design, mounted in the retroperitoneal part of the cavity of the lesser pelvis through a puncture in the anterior abdominal wall. No patient was applied a preventive intestinal stoma.

**Results.** 4 (3.2 %) out of 124 patients died after surgeries. 21 (16.9 %) patients experienced colorectal anastomotic leak, which was resolved in a conservative manner in all patients.

**Conclusion.** Our data allow us to speak about the efficacy of this technique of drainage of the cavity of the lesser pelvis in colorectal anastomotic leak.

**Key words:** rectal cancer, colorectal anastomosis, leak, purulent-septic complications, aspirating drainage, “pipe in pipe” drainage

### Введение

Заболеваемость раком прямой кишки (РПК) в Российской Федерации за период 1998–2012 гг. выросла с 12,2 до 16,7 на 100 тыс. населения [1]. Доля сфинктеросохраняющих операций при РПК в по-

следнее время, по данным литературы, составляет до 80 % [2].

Одними из наиболее грозных осложнений после сфинктеросохраняющих операций являются несостоятельность швов колоректального анастомоза (КРА)

и гнойно-септические осложнения (ГСО). Частота несостоятельности швов колоректальных и колоанальных анастомозов остается высокой и составляет, по данным различных авторов, от 6 до 40 % [3–7]. При этом многими авторами отмечается, что риск развития несостоятельности швов анастомозов особенно высок при расположении анастомоза на высоте ниже 6 см от анокутанной линии [8]. В связи с высокой частотой несостоятельности швов КРА распространено использование превентивных кишечных стом с целью временно отключить зону сформированного анастомоза от пассажа каловых масс, частота таких стом достигает 84 % [9–11]. Частота ГСО (нагноения лапаротомных, промежностных, параколостомических ран, перитониты, абсцессы брюшной полости и малого таза и др.), по данным литературы, достигает 6–25 % [4, 12, 13]. В связи с этим профилактика и лечение вышеназванных осложнений сохраняет свою актуальность.

Большую роль в профилактике ГСО играет дренирование полости малого таза. Наиболее распространенным способом ее дренирования является использование однопросветных дренажей и установка их через прокол кожи в области промежности. В.Д. Федоров и его ученики [14, 15] после внутрибрюшных резекций с низкорасположенным КРА в забрюшинную часть полости малого таза устанавливают две однопросветные трубки, через которые в послеоперационном периоде проводят ежедневное промывание антисептическими растворами. При этом в 16,4 % случаев наблюдаются гнойно-воспалительные явления со стороны полости малого таза [15].

Предлагается множество способов лечения несостоятельности швов КРА. Наиболее распространенный – формирование разгрузочной двустольной или одностольной колостомы после разъединения анастомоза. Однако способ требует проведения релапаротомии с тотальной ревизией брюшной полости и санацией всей брюшной полости, что является травматичным вмешательством и повышает риск осложнений и летальности [16].

П.Г. Брюсов и соавт. [17] после диагностики несостоятельности швов КРА предлагают формировать трансверзостому через минилапаротомию с дальнейшим промыванием раствором антисептика отключенной кишки и брюшной полости через трубку, введенную в отводящий отдел трансверзостомы, при этом промывные воды, попадающие через дефект в анастомозе в брюшную полость, выводятся по дренажам, введенным через разрезы в подвздошных областях к зоне анастомоза, в полость таза и боковые каналы брюшной полости. Проводят лаваж до отсутствия в промывных водах примеси гноя. В последующем производят закрытие трансверзостомы.

В.Д. Федоров [15] предлагает способ лечения несостоятельности швов анастомоза после внутрибрюш-

ной резекции прямой кишки методом высоких очистительных клизм: при появлении клинических признаков несостоятельности швов анастомоза без симптомов перитонита выполняется проктография, при которой отмечается незначительное попадание контраста в параректальную клетчатку. Через анус проводят зонд и 1 раз в сутки делают очистительные клизмы. Промывают пресакральное пространство через установленный ранее дренаж раствором диоксида 4–5 раз в сутки. Процедура проводится до ликвидации нагноительного процесса в малом тазу.

В.В. Яновой и соавт. [18] проводят консервативное лечение несостоятельности швов толстокишечного анастомоза методом кишечного лаважа, что осуществляется следующим образом: при появлении клинических признаков несостоятельности швов анастомоза, при частичном его дефекте без явлений перитонита трансанально устанавливают зонд в двенадцатиперстную кишку, по которому вводят 9–12 л изотонического раствора со скоростью 2,5–3 л в час, после чего зонд удаляют. Лаваж проводят однократно или дважды с интервалом в 10 дней.

Мы предлагаем иной метод дренирования полости малого таза после внутрибрюшных резекций с низкорасположенным КРА [19]. В забрюшинную часть полости малого таза через прокол передней брюшной стенки устанавливается двухпросветный аспирационный дренаж «труба в трубе» [20], с помощью которого происходит постоянная аспирация содержимого из полости малого таза вакуумным насосом. Промывание полости малого таза в послеоперационном периоде не проводится. Схема дренирования представлена на рис. 1.

Предлагаемый нами метод лечения несостоятельности швов КРА основан на использовании аспирационных дренажей «труба в трубе», установленных еще при операции в забрюшинную часть полости малого таза [19, 20]. При констатации факта клинически

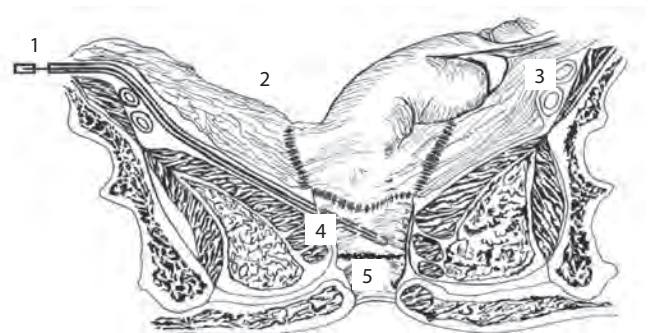


Рис. 1. Схема дренирования после низкой внутрибрюшной резекции прямой кишки с забрюшинным расположением КРА. Вид полости малого таза после восстановления целостности брюшины: 1 – дренаж «труба в трубе», проведенная в полость малого таза забрюшинно через прокол передней брюшной стенки; 2 – брюшная полость; 3 – наружные подвздошные сосуды; 4 – забрюшинная часть полости малого таза; 5 – КРА

значимой несостоятельности швов КРА (поступление по дренажу отделяемого толстокишечного характера) происходит оценка состояния пациента. При отсутствии симптомов интоксикации и клиники перитонита (100 % среди наблюдаемых пациентов) проводят консервативное лечение. Сразу делают посев отделяемого из забрюшинного дренажа на микрофлору и чувствительность к антибиотикам. Профилактически, до получения результатов бактериологического исследования пациенту назначали антибиотики широкого спектра действия. После диагностики несостоятельности швов КРА назначали голод не менее чем на 3 сут при позднем появлении несостоятельности швов анастомоза (на 8–10-е сутки), не менее чем на 1 нед – при раннем (на 4–5-е сутки).

Проводится мониторинг лейкоцитарной формулы и динамический клинический осмотр. Назначается инфузионная терапия и нутритивная поддержка на время голода. В дальнейшем проводится оценка дефекта анастомоза с помощью водорастворимого йода, так как именно этот метод является наиболее щадящим для КРА по сравнению с фиброколоноскопией и проктографией, а способ установки дренажа позволяет выполнить данное обследование достаточно информативно. Всем больным проводилось пальцевое исследование прямой кишки для оценки дефекта КРА.

После оценки дефекта анастомоза назначается питье, бульоны. Сроки удаления дренажей индивидуальны, в наших наблюдениях минимальный срок составил 10 сут после установления несостоятельности швов анастомоза, за этот срок под постоянной аспирацией кишечного содержимого наступает демаркация по ходу дренажа. После удаления дренажа отделяемого не наблюдается, а еще через день больного выписывают из стационара.

**Целью данного исследования** было изучение эффективности применения двухпросветных дренажей «труба в трубе», устанавливаемых по разработанной методике для консервативного лечения несостоятельности швов КРА.

#### Материалы и методы

Аналізу подвергнуты данные 124 пациентов, которым на базе №2 РКВД МЗ РТ в период с января 2011 по январь 2015 г. выполнялись внутрибрюшные резекции прямой кишки с формированием забрюшинного КРА с установкой двухпросветных дренажей нашей конструкции в забрюшинную часть полости малого таза по разработанной методике через прокол на передней брюшной стенке. Непрерывность толстой кишки восстанавливалась формированием КРА ручным или аппаратным способом. Ни одному пациенту превентивная кишечная стома не накладывалась.

Демографические, нозологические данные, детали операции, данные о послеоперационных осложнениях и летальности, гистологические данные внесены

в электронную архивную базу. Предоперационные обследования включали такие обязательные методы диагностики, как фиброколоноскопия, ультразвуковое исследование органов брюшной полости, малого таза, почек, рентгенография органов грудной клетки, ирригография, а для оценки дефекта анастомоза проводились пальцевое исследование и контрастное исследование полости малого таза через забрюшинный дренаж. Оцениваемые параметры включали в себя пол, возраст, индекс массы тела, физическое состояние по ASA (American Society of Anesthesiologists), TNM опухоли, высоту расположения опухоли от ануса, объем операции, высоту расположения опухоли, сопутствующая патология, дефект анастомоза.

Материалы исследования были подвергнуты статистической обработке с использованием методов параметрического и непараметрического анализа в соответствии с результатами проверки сравниваемых совокупностей на нормальность распределения. Накопление, корректировка, систематизация исходной информации и визуализация полученных результатов осуществлялись в электронных таблицах Microsoft Office Excel 2007. Статистический анализ проводился с использованием программы IBM SPSS Statistics 20. В случае анализа количественных показателей полученные нами данные, исходя из принадлежности к определенной группе пациентов, объединялись в вариационные ряды, в которых проводился расчет средних арифметических величин ( $M$ ), средних квадратических отклонений ( $\sigma$ ) и средних ошибок средней арифметической ( $m$ ) по стандартным формулам. При сравнении средних величин в нормально распределенных совокупностях использовался  $t$ -критерий Стьюдента. При этом было обнаружено, что все сравниваемые совокупности гомоскедастичны и в достаточной степени соответствуют закону нормального распределения. Сравнение показателей, измеренных в номинальной шкале, проводилось при помощи критерия  $\chi^2$  Пирсона. В случае анализа четырехпольных таблиц нами рассчитывался критерий  $\chi^2$  с поправкой Йейтса. Различия показателей считались статистически значимыми при уровне значимости  $p < 0,05$ .

#### Результаты

Из 124 пациентов женщин было 72, мужчин – 52. Медиана возраста – 66 года (от 34 до 89 лет). В послеоперационном периоде умерли 4 (3,2 %) из 124 больных, среди них нет пациентов, у которых диагностирована несостоятельность швов КРА. У 21 (16,9 %) из 124 больных в послеоперационном периоде диагностирована несостоятельность швов КРА, из них женщин было 10, мужчин – 11. У 3 из этих пациентов использовался аппаратный метод формирования анастомоза, у 18 – ручной двухрядный. Медиана развития несостоятельности швов КРА составила 7 сут

**Таблица 1.** Демографические и нозологические данные пациентов и результаты лечения

Параметры	n = 124	
	Абс. число	%
Пол		
Мужчины	52	41,9
Женщины	72	58,1
Состояние, ASA		
I–II	107	86,3
III–IV	17	13,7
Сопутствующая патология		
Сахарный диабет	12	9,6
Анемия	42	33,9
Ишемическая болезнь сердца (ИБС)	56	45,2
Острое нарушение мозгового кровообращения	5	4,0
Степень опухоли по T		
T1	9	7,3
T2	14	11,3
T3	79	63,7
T4	22	17,7
Регионарные метастазы		
N0	83	66,9
N+	41	33,1
Отдаленные метастазы		
M0	104	83,9
M1	20	16,1
Вид операции		
Внутрибрюшная резекция прямой кишки	98	79,0
Комбинированная или сочетанная внутрибрюшная резекция прямой кишки	26	21,0
Вид анастомоза		
Ручной двухрядный конец в конец	110	88,7
Аппаратный	14	11,3
Послеоперационные осложнения		
Несостоятельность швов КРА	21	16,9
Паретическая кишечная непроходимость	1	0,8
Нагноение послеоперационной раны	1	0,8
Тромбофлебиты	2	1,6
Пневмония	3	2,4
Острый инфаркт миокарда	1	0,8
Перфорация язвы двенадцатиперстной кишки	1	0,8
Псевдомембранозный колит	1	0,8
Послеоперационная летальность	4	3,2
Причины летальности		
Повторный острый инфаркт миокарда	1	
Тромбоэмболия легочной артерии	1	
Спаечная кишечная непроходимость с некрозом тонкой кишки	1	
Стресс-язвы тонкой кишки	1	

**Таблица 2.** Зависимость несостоятельности КРА от среднего расстояния между опухолью и анусом

Наличие несостоятельности КРА	Расстояние от опухоли до ануса, см		t	p
	Min – max	M ± m		
Есть	5–16	11,8 ± 0,6	2,74	< 0,01
Нет	6–18	13,7 ± 0,3		
Итого:	5–18	13,4 ± 0,3	–	–

**Таблица 3.** Зависимость несостоятельности КРА от среднего расстояния между анастомозом и анусом

Наличие несостоятельности КРА	Расстояние от анастомоза до ануса, см		t	p
	Min – max	M ± m		
Есть	2–8	5,5 ± 0,4	4,36	< 0,01
Нет	3–13	7,7 ± 0,2		
Итого:	2–13	7,4 ± 0,2	–	–

(от 3 до 8 сут). Дефект анастомоза оценивался по результатам пальцевого исследования и с помощью контрастного исследования полости малого таза введением препарата водорастворимого йода по дренажу. Медиана размера дефекта составила 1,8 см (от 1 до 3 см). Медиана срока установленных дренажей составила 14 сут (от 10 до 21 сут). Медиана продолжительности послеоперационного койко-дня – 24 койко-дня (от 19 до 29).

Демографические и нозологические данные пациентов и результаты их лечения приведены в табл. 1.

Данные о расстоянии опухоли от ануса и КРА представлены в табл. 2 и 3.

По табл. 2 видно, что среднее расстояние между опухолью и анусом в зависимости от наличия несостоятельности КРА имело статистически значимые различия ( $t = 2,74; p < 0,01$ ).

Различия среднего расстояния между анастомозом и анусом в зависимости от наличия несостоятельности КРА являются статистически значимыми ( $t = 4,36; p < 0,01$ ) – табл. 3.

По остальным факторам статистически значимой зависимости не выявлено, но была прослежена прямая зависимость по некоторым показателям. Сводные данные о влиянии факторов на риск возникновения послеоперационного осложнения – несостоятельности КРА, имеющих клиническую и статистическую значимость, а также о направлении связи и значении соответствующих статистических критериев представлены в табл. 4.

Таким образом, статистически достоверным факторами, влияющими на риск возникновения несосто-

Таблица 4. Влияние факторов на риск возникновения несостоятельности КРА

№	Фактор риска	Статистический критерий	Направление связи	<i>p</i>
1	Женский пол	$\chi^2 = 0,77$	Прямая	$> 0,05$
2	ИБС	$\chi^2 = 2,86$	Прямая	$> 0,05$
3	Размеры первичной опухоли	$\chi^2 = 1,43$	Прямая	$> 0,05$
4	Наличие регионарных метастазов (N1 – N3)	$\chi^2 = 1,09$	Прямая	$> 0,05$
5	Возраст	$t = 1,48$	Прямая	$> 0,05$
6	Расстояние опухоли от ануса	$t = 2,74$	Обратная	$< 0,01$
7	Расстояние анастомоза от ануса	$t = 4,36$	Обратная	$< 0,01$

тельности швов КРА, являются высота расположения опухоли и высота сформированного анастомоза от ануса. По таким факторам, как женский пол, возраст, наличие регионарных метастазов, ИБС, выявлена прямая зависимость влияния на развитие несостоятельности швов КРА.

Ни одному пациенту не понадобилось повторной операции. С помощью установки аспирационных дренажей по разработанной методике несостоятельность швов КРА у всех разрешена консервативным способом.

### Обсуждение

При классическом способе дренирования высокая частота инфицирования полости малого таза (16,4 % случаев) связана, по нашему мнению, с попаданием инфекции через проколы для дренажей после восстановления функционирования кишечника. Версию о вторичном инфицировании тазовой полости подтверждает отсутствие перитонита и низкий процент (0,8 %) нагноения срединной раны в наших наблюдениях.

У M.R. Lee et al. [21] при локализации опухоли на уровне и ниже 12 см от ануса частота несостоятельности швов КРА достигла 42 %. В наших же случаях в группе пациентов с несостоятельностью швов КРА средняя высота расположения опухоли составила  $11,8 \pm 0,6$  см (от 5 до 16 см).

Превентивные кишечные стомы, как было сказано, накладываются с целью временно отключить зону

сформированного анастомоза, но они сами по себе не влияют на частоту несостоятельности швов КРА, а скорее служат для предотвращения осложнений, связанных непосредственно с несостоятельностью швов КРА [10, 11, 22]. Однако стоит заметить, что эти осложнения связаны напрямую со способом дренирования полости малого таза однопросветными дренажами (в наших наблюдениях у пациентов с несостоятельностью швов КРА опосредованных осложнений не диагностировано).

У всех наших пациентов несостоятельность швов КРА удалось разрешить консервативным способом именно благодаря использованию аспирационных дренажей и методу их установки собственной разработки.

Предлагаемый В.Д. Федоровым способ консервативного лечения несостоятельности швов КРА, на наш взгляд, имеет недостаток, так как изначально сам способ дренирования повышает риск инфицирования полости малого таза и развития ГСО.

Предлагаемый П.Г. Брюсовым метод лечения несостоятельности швов КРА включает в себя формирование кишечной стомы, что, на наш взгляд, не является необходимостью при использовании нашей методики дренирования полости малого таза. Повторные операции и наложение кишечных стом влекут за собой дополнительные осложнения [10, 11, 15, 22].

Предлагаемый метод В.В. Янового является довольно трудоемкой и инвазивной процедурой, что усложняет его применение. К тому же в процессе лаважа происходит значительное вымывание микрофлоры кишечника, число факультативно-анаэробных микроорганизмов снижается более чем в 10 тыс. раз. У 5–9 % больных встречается также рвота [19].

Полученные результаты консервативного лечения несостоятельности швов КРА позволяют говорить о высокой эффективности аспирационного дренирования полости малого таза с использованием разработанных нами дренажей и методики их установки. Благодаря высокой аспирационной эффективности дренажей, обусловленной специальной системой отверстий, создаваемому турбулентному потоку и способу установки дренажей, в случае возникновения несостоятельности швов КРА происходит постоянная аспирация кишечного отделяемого из полости малого таза, тем самым предотвращаются нагноения в полости малого таза и развитие перитонита; снижаются расходы на лечение, связанные с повторными операциями и госпитализациями; отсутствует психологическая травма больного, связанная с наличием кишечной стомы.

## ЛИТЕРАТУРА

- Каприн А.Д., Старинский В.В., Петрова Г.В. Состояние онкологической помощи населению России в 2012 году. М.: ФГБУ «МНИОИ им. П.А. Герцена» Минздрава России. 2013. 232 с. [Kaprin A.D., Starinskiy V.V., Petrova G.V. State of cancer care to the population of Russia in 2012. M.: P.A. Herzen Moscow Scientific and Research Oncological Institute of the Ministry of Health of Russia, 2013. 232 p. (In Russ.)].
- Маркарян Д.Р., Царьков П.В., Никола В.В. и др. Мультидисциплинарный подход к плановому хирургическому лечению колоректального рака у пациентов старческого возраста. Хирургия 2012;2:4–13. [Markaryan D.R., Tsarkov P.V., Nikoda V.V. et al. A multidisciplinary approach to the planned surgical treatment of colorectal cancer in elderly patients. *Khirurgiya = Surgery* 2012; 2: 4–13 (In Russ.)].
- Александров В.Б. Рак прямой кишки. М.: Вузовская книга, 2001. 208 с. [Alexandrov V.B. Rectal cancer. M.: Universitetskaya kniga, 2001. 208 p. (In Russ.)].
- Ханевич М.Д., Шашолин М.А., Зязин А.А. Колоректальный рак: подготовка толстой кишки к операции. М.: МедЭкспертПресс; Петрозаводск: ИнтелТек; 2003. 136 с. [Khanevich M.D., Shasholin M.A., Zyazin A.A. Colorectal cancer: preparation of the colon for surgery. M.: MedExpertPress; Petrozavodsk: IntelTec; 2003. 136 p. (In Russ.)].
- Холдин С.А. Новообразования прямой и сигмовидной кишки. М.: Медицина, 1977. 504 с. [Kholdin S.A. Neoplasms of rectum and sigmoid. M.: Meditsina, 1977. 504 p. (In Russ.)].
- Warschkow R., Steffen T., Thierbach J. Risk factors for anastomotic leakage after rectal cancer resection and reconstruction with colorectostomy. A retrospective study with bootstrap analysis. *Ann Surg Oncol* 2010;18(10):2772–82.
- Yang L., Huang X.E., Zhou J.N. Risk assessment on anastomotic leakage after rectal cancer surgery: an analysis of 753 patients. *Asian Pac J Cancer Prev* 2013;14(7):4447–53.
- Williams N.S., Nasmyth D.G., Jones D., Smith A.H. De-functioning stomas: a prospective controlled trial comparing loop ileostomy with loop transverse colostomy. *Br J Surg* 1986;73:566–70.
- Абелевич А.И., Комаров Д.В., Ларин А.А. и др. Нерешенные вопросы низкой передней резекции прямой кишки. Хирургия 2008;6:63–6. [Abelevich A.I., Komarov D.V., Larin A.A. et al. Outstanding issues of low anterior resection of rectum. *Khirurgiya = Surgery* 2008;6:63–6 (In Russ.)].
- Васильев С.В., Попов Д.Е., Григорян В.В. и др. Превентивные кишечные стомы в хирургии рака прямой кишки. Мат. научн.-практ. конф. с междунар. участием «Достижения и перспективы реабилитации в колопроктологии». СПб., 2007. С. 54–55. [Vasiliev S.V., Popov D.E., Grigoryan V.V. et al. Preventive intestinal stoma in surgery of rectal cancer. *Math. scient-prac. conf. with int. participation "Achievements and prospects of rehabilitation in coloproctology"*. SPb., 2007. Pp. 54–55 (In Russ.)].
- Ем А.Е., Васильев С.В., Григорян В.В. и др. Применение превентивных кишечных стом в хирургическом лечении рака прямой кишки. Вопросы онкологии 2007;4:484–6. [Em A.E., Vasiliev S.V., Grigoryan V.V. et al. Use of preventive intestinal stoma in surgical treatment of rectal cancer. *Voprosy onkologii = Issues of oncology* 2007;4:484–6 (In Russ.)].
- Center M., Siegel R., Jemal A. Global Cancer Facts & Figures 2010. American Cancer Society, 2011. 58 p.
- Weaver M., Burdon D.V., Youngs D.J. Oral neomycin and erythromycin compared with single-dose systemic metronidazole and ceftriaxone prophylaxis in elective colorectal surgery. *Am J Surg* 1986;151:437–42.
- Одарюк Т.С., Воробьев Г.И., Шельгин Ю.А. Хирургия рака прямой кишки. М.: Дедалус, 2005. 255 с. [Odaryuk T.S., Vorobiev G.I., Shelygin Y.A. Surgery of rectal cancer. M.: Dedalus, 2005. 255 p. (In Russ.)].
- Федоров В.Д., Воробьев Г.И., Ривкин В.Л. Оперативная колопроктология: руководство для врачей. М.: ГНЦ проктологии, 1994. 432 с. [Fedorov V.D., Vorobiev G.I., Rivkin V.L. Operational coloproctology: manual for physicians. M.: SSC of proctology, 1994. 432 p. (In Russ.)].
- Алиев С.А. Тактика хирургического лечения послеоперационных осложнений у больных с obturационной непроходимостью ободочной кишки опухолевой этиологии. Вестник хирургии им. И.И. Грекова 1999;3:66–70. [Aliev S.A. Tactics of surgical treatment of postoperative complications in patients with obturative colon obstruction of tumor etiology. *Vestnik khirurgii im. I.I. Grekova = Grekov I.I. Bulletin of Surgery* 1999;3:66–70 (In Russ.)].
- Брюсов П.Г., Инояттов И.М., Переходов С.Н. Профилактика несостоятельности сигморектальных анастомозов после передней резекции прямой кишки по поводу рака. Хирургия 1996;2:45–8. [Brusov P.G., Inoyatov I.M., Perekhodov S.N. Prevention of sigmoidrectal anastomotic leak after anterior resection of the rectum in cancer. *Khirurgiya = Surgery* 1996;2:45–8 (In Russ.)].
- Яновой В.В., Жуков О.И., Кривша Ю.В. Полное кишечное промывание в комплексном лечении несостоятельности толстокишечных анастомозов. Вестник хирургии им. И.И. Грекова 1987;8:48–50. [Yanovoy V.V., Zhukov O.I., Krivsha Y.V. Full intestinal lavage in treatment of colonic anastomotic leak. *Vestnik khirurgii im. I.I. Grekova = Grekov I.I. Bulletin of Surgery* 1987;8:48–50 (In Russ.)].
- Ахметзянов Ф.Ш., Шайхутдинов Н.Т., Ахметзянова Ф.Ф. Способ послеоперационного дренирования малого таза. Патент на изобретение № 2438603. Бюлл. № 1 от 2012 г. [Akhmetzyanov F.S., Shaykhtudinov N.T., Akhmetzyanova F.F. The method of postoperative drainage of pelvis. Invention patent No. 2438603. Bull. No.1 as of 2012 (In Russ.)].
- Ахметзянов Ф.Ш., Шайхутдинов Н.Т., Ахметзянова Ф.Ф. Дренаж послеоперационный «труба в трубе». Патент на изобретение № 100726. Бюлл. № 36 от 2010 г. [Akhmetzyanov F.S., Shaikhutdinov N.T., Akhmetzyanova F.F. Postoperative "pipe in pipe" drainage. Invention patent No.100726. Bull. No. 36 as of 2010 (In Russ.)].
- Lee M.R., Hong C.W., Yoon S.N. et al. Risk factors for anastomotic leakage after resection for rectal cancer. *Hepatogastroenterology* 2006;53(71):682–6.
- Царьков П.В., Ермаков Д.Ф., Тулина И.А. Факторы риска развития несостоятельности аппаратного анастомоза после выполнения передней и низкой передней резекции прямой кишки. В сб. Всеросс. форума «Пироговская хирургическая неделя». СПб., 2010. С. 416–417. [Tsarkov P.V., Ermakov D.F., Tulina I.A. Risk factors of stapled anastomosis leak development after anterior and low anterior resection of the rectum. In the coll. of the national forum "Pirogov surgical week". SPb., 2010. P. 416–417 (In Russ.)].