

ТЕРАПЕВТИЧНА СТОМАТОЛОГІЯ

УДК 616.314.28:616.248-08:615.357-036

В.М. Бабенко

АНАЛІЗ ДОСЛІДЖЕНЬ ЕПІТЕЛІАЛЬНО-СПОЛУЧНОТКАНИННИХ СПІВВІДНОШЕНЬ У ХВОРИХ ІЗ КОМОРБІДНОЮ ПАТОЛОГІЄЮ

Державний заклад «Дніпропетровська медична академія МОЗ України»

Питання діагностики, лікування і профілактики широко розповсюджених захворювань тканин пародонта є однією з актуальних проблем сучасної стоматології [1, 2]. Результати сучасних наукових досліджень підтверджують коморбідність соматичних захворювань та патології тканин пародонта, зокрема генералізованого пародонтиту (ГП) і бронхіальної астми (БА) [3, 4, 5]. Крім того, на перебіг ГП впливає як бронхіальна астма (БА), так і її тривала протизапальна терапія з використанням інгаляційних (ІГКС) та системних глюкокортикостероїдів (СГКС) [6, 7]. Зміни діяльності в одній або кількох морфофункціональних системах організму неминуче ведуть до зміни функції та морфології органів і тканин пародонта.

Провідною метою нашого дослідження стало вивчення цитометричних змін маргінальної частини ясен у хворих на ГП на тлі гормональної терапії БА залежно від тривалості вживання та способу введення гормональних препаратів.

Матеріали і методи досліджень

Проведене дослідження є фрагментом НДР кафедри терапевтичної стоматології ДЗ «ДМА МОЗ України» (завідувач – д. мед. н., професор А. В. Самойленко) і кафедри факультетської терапії та ендокринології (завідувачка – член-кор. АМН України, професор Т.О. Перцева).

Під спостереженням перебували 126 хворих на ГП (середній вік $-42,01 \pm 1,23$ роки). Хворих на ГП та БА було 102 (середній вік $-42,63 \pm 1,12$ роки). Групу порівняння склали 24 хворих на ГП без супутньої патології (середній вік $-40,13 \pm 1,56$ роки).

Методи дослідження цитологічної картини маргінальних ясен. Для вивчення клітинного складу епітелію ушкоджених тканин пародонта проводили цитологічне дослідження. Матеріал для мазків – відбитків брали з язикової поверхні з ділянки зубоясенної борозни або пародонтальної кишені за допомогою мішені: клиноподібного фрагмента гумки – ластика з розміром вузької частини не більше 1 мм. Мішені зберігали в скляному закритому

посуді в 50% розчині етилового спирту. Перед виготовленням відбитків із ясен мішень витягали піпеткою і висушували струменем сухого повітря. Потім, легко притискаючи мішень до досліджуваної ділянки, брали цитологічний матеріал і перенесли його у вигляді відбитків на предметне скло, висушували й забарвлювали за Паппенгеймом – Крюковим [8].

За методикою цитоморфометричного дослідження тканин пародонта А.С. Григор'яна та співавторів при аналізі цитограм урахували епітеліальні та сполучнотканинні категорії клітинних елементів: нормальні епітеліальні клітини та клітини з явищами цитопатології; клітини, контаміновані мікробами; лейкоцити, мононуклеари і фібробласти. Для кількісної оцінки підрахунок клітин проводили в довільно обраних п'яти полях зору. При підрахунку встановлювали загальну кількість епітеліальних клітин, нейтрофілів, мононуклеарів у абсолютних значеннях та обчислювали їх відносну кількість у відсотках [9].

Статистичну обробку результатів досліджень проводили з використанням методів прикладної математичної статистики в середовищах автоматизованої системи статистичного аналізу даних STATISTICA 6.1. Статистичну значущість різниці між порівнюваними величинами вважали достовірною при $p < 0,05$.

Результати та їх обговорення

У всіх обстежених (126 досліджень) за низького рівня гігієни порожнини рота в мазках-відбитках визначалися ознаки контамінування клітин мікроорганізмами і темно забарвлені аморфні маси нальоту. Цитологічна картина маргінальних ясен у хворих на БА на тлі ГКС-терапії (1-а та 2-а групи) відповідала тяжкості запально-деструктивного процесу в тканинах пародонта та відображала явища дистрофії, некробіозу і некрозу епітеліальних клітин. У хворих на ГП та БА без гормональної терапії (3-я група) цитологічні прояви були виразніші, що виявлялося за наявності великої кількості клітинних елементів. На препаратах зустрічалися

клітини з дрібнокрапельною вакуолізацією цитоплазми та з ядрами в стані каріопікнозу і каріорексису.

Для кількісної оцінки та порівняльного аналізу клітинного складу визначали співвідношення кіль-

кості епітеліальних клітин та сполучнотканинної категорії деяких клітинних елементів (паличкоядерні нейтрофіли, мононуклеари) в цитограмах обстежених хворих. Отримані результати наведені на рис. 1 у вигляді діаграми.

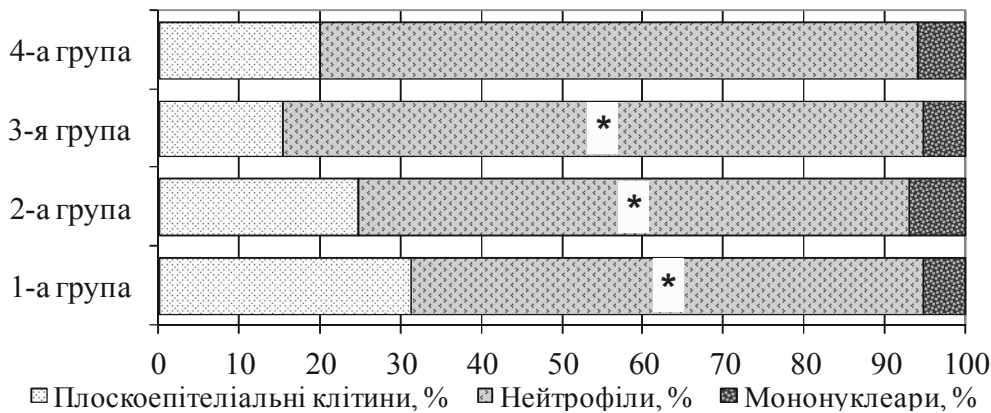


Рис. 1. Співвідношення епітеліальних та сполучнотканинних клітин у цитограмах хворих клінічних груп.

Примітка: * - статистична достовірність у порівнянні з 4-ю групою, $p < 0,05$

Спостерігалася типова поява в цитограмах паличкоядерних нейтрофілів та мононуклеарів із підвищеною світлооптичністю цитоплазми та крупних епітеліальних клітин із включеннями лейкоцитів і моноцитів, спостерігалися окремі фагоцитовані залишки цих клітин. Виявлено, що частка паличкоядерних нейтрофілів була достовірно менша в цитограмах хворих 1-ї групи в 1,17 разу ($p=0,001$) та в цитограмах хворих 2-ї групи в 1,08 разу ($p=0,024$) у порівнянні з хворими групи зіставлення. При цьому відсоткова частка нейтрофілів у цитограмах хворих 3-ї групи була достовірно біль-

шою в 1,07 разу ($p=0,049$), ніж у хворих групи зіставлення, що свідчить про тяжкий запально-дистрофічний процес у тканинах пародонта і підтверджує обтяжливий вплив БА на перебіг ГП. Достовірних відмінностей зазначених показників у хворих 1-ї та 2-ї груп не виявлено.

Для проведення порівняльного аналізу та кількісної оцінки цитограм обстежених хворих підраховували кількість конгломератів плоскоепітеліальних клітин (більше 10 клітин) у вигляді пластинок із дрібним компактним ядром та незабарвленою цитоплазмою. Отримані дані наведені на рис. 2.




Рис. 2. Кількість плоскоепітеліальних конгломератів у цитограмах хворих клінічних груп 1-4.

Примітка: * – статистична достовірність у порівнянні з 4-ю групою, $p < 0,05$

Кількість конгломератів плоскоепітеліальних клітин у вигляді пластинок із дрібним компактним ядром та незабарвленою цитоплазмою у хворих на ГП і БА (1-а, 2-а та 3-я групи) відрізнялась від показників групи зіставлення (4-а група). Однак, достовірно меншими, ніж у групі зіставлення, були показники хворих на ГП та БА на тлі інгаляційної ГКС-терапії в 1,5 разу ($p=0,015$). Показники хворих на ГП та БА на тлі системної ГКС-терапії достові-

рно не відрізнялися від показників групи зіставлення ($p=0,457$). Своєю чергою, достовірно більшими, ніж у групі зіставлення, в 1,2 разу ($p=0,041$) були показники хворих на ГП та БА без гормональної терапії, що свідчило про посилення процесу десквамації та супроводжувалося розпушенням епітеліального пласту.

Висновки

Отже, в цитограмах маргінальних ясен хворих на ГП та БА превалювали явища дистрофії, некробіозу і некрозу епітеліальних клітин, що пов'язане не тільки з наявністю коморбідної патології, а й із протизапальною та дистрофічною дією тривалої базисної ГКС-терапії БА. Натомість у хворих на ГП та БА на фоні без гормональної терапії цитологічна картина відповідала активнішому тяжкому запальному процесу, що корелювало з клінічною картиною ГП у цих хворих.

Перспективи подальших досліджень

Надалі планується проводити цитологічне дослідження хворим цієї категорії для динамічного спостереження за перебігом генералізованого пародонтиту та для оцінки ефективності лікування.

Література

1. Белоклицкая Г.Ф. Значение средств индивидуальной гигиены полости рта на этапе первичного пародонтологического лечения больных генерализованным пародонтитом // Г.Ф. Белоклицкая, Я.С. Горбань // Современная стоматология. - 2008. - № 4. - С.46-49.
2. Armitage G.C. The biology, prevention, diagnosis and treatment of periodontal diseases: scientific advances in the United States / G.C. Armitage, P.B. Robertson // J. Am. Dent. Assoc. - 2009. - Vol.140, N11. - P.36-43.
3. Борисенко А.В. Состояние тканей пародонта у больных псориазом / А.В. Борисенко, Л.Т. Черри-

нюк // Современная стоматология. - 2009. - №1. - С.38-43.

4. Косенко К.Н. Риск развития и особенности течения заболевания пародонта у больных с мочекаменной болезнью / К.М. Косенко, Л.В. Гончарук // Вісник стоматології. - 2006. - №3. - С.28-32.
5. Петрушанко Т.О. Диференційована профілактика та лікування порушень гомеостазу кальцію при хворобах зубів і тканин пародонту / Т.О. Петрушанко, Л.Й. Островська, І.О. Іваницький // Современная стоматология. - 2009. - №1. - С.79-83.
6. Перцева Т. А. Новые технологии и стандарты терапии у больных пульмонологического профиля / Т. А.Перцева, Т. В. Киреева // Астма та алергія. - 2008. - № 1-2. - С. 48-53.
7. Самойленко А. В. Використання ультрафонофорезу мірамістину при лікуванні генералізованого пародонтиту у хворих на бронхіальну астму на тлі інгаляційної глюкокортикостероїдної терапії / А. В. Самойленко, В. М. Бабенко // Таврійський вісник. - 2009. - Т. 12, № 4. - С.180-183.
8. Григорьян А.С. Цитологические показатели как критерии оценки состояния пародонта / А.С.Григорьян, А.И.Грудянов, З.П. Антипова // Стоматология. - 2000. - №3. - С.17 - 21.
9. Григорьян А. С. Метод цитоморфометрической оценки состояния пародонта / А. С. Григорьян, А. И. Грудянов, З. П. Антипова. - М.: ФГУ «ЦНИИС и ЧЛХ Росмедтехнологий», 2008. - 21 с.

**Стаття надійшла
15.03.2013 р.**

Резюме

Дослідження присвячене визначенню цитометричних змін тканин пародонта у хворих на генералізований пародонтит на тлі глюкокортикостероїдної терапії бронхіальної астми. При обстеженні 126 пацієнтів встановлено, що бронхіальна астма та глюкокортикостероїдна терапія негативно впливають на перебіг генералізованого пародонтиту у вигляді пригнічення тяжкості запальної реакції, що веде до цитологічних змін у тканинах пародонта - дистрофії, некробіозу та некрозу епітеліальних тканин.

Ключові слова: цитометричний аналіз, генералізований пародонтит, бронхіальна астма, глюкокортикостероїдна терапія.

Резюме

Проведенное исследование посвящено выявлению цитометрических изменений эпителия тканей пародонта у больных генерализованным пародонтитом на фоне глюкокортикостероидной терапии бронхиальной астмы. При обследовании 126 пациентов путем корреляционного анализа доказано негативное влияние бронхиальной астмы и глюкокортикостероидной терапии на течение генерализованного пародонтита, которое проявляется угнетением выраженности воспалительной реакции и цитологическими изменениями эпителия тканей пародонта в виде дистрофии, некроза и некробиоза.

Ключевые слова: цитометрический анализ, генерализованный пародонтит, бронхиальная астма, глюкокортикостероидная терапия.

Summary

The study is devoted to the issues of peculiarities of cytometric parameters in periodontitis tissues in patients with generalized periodontitis and bronchial asthma on the background of glucocorticosteroid therapy. Correlative analysis of 126 patients has been carried out. It has been determined that bronchial asthma and glucocorticosteroid therapy have negatively influence on the course of generalized periodontitis decreasing the manifestation of the inflammatory reaction and causing more significant cytological changes in periodontitis tissue epithelium, such as dystrophy, necrosis and necrobiosis.

Key words: cytological analysis, generalized periodontitis, bronchial asthma, glucocorticosteroid therapy.