

5. Веселова Т.Н., Синицын С.В., Ширяев А.А., Терновой С.К. Возможность неинвазивной диагностики аномалий коронарных артерий с помощью электронно-лучевой томографии и мультиспиральной томографии // *Терапевтический архив: Ежемесячный научно-практический журнал*. -2004. -Том 76, №11. -С.9–13.
6. Комаров Ф.И., Насонова В.А., Гогин Е.Е. Диагностика и лечение внутренних болезней: Руководство для врачей: Том 1. - М.: Медицина, 1991. - С.110–204.
7. Терновой С.К., Синицын В.Е. Спиральная компьютерная и электронно-лучевая ангиография. М: Видар, 1998 С.100–132.
8. Терновой С.К., Синицын В.Е., Гагарина Н.В. Неинвазивная диагностика атеросклероза и кальциноза коронарных артерий. М.: «Атмосфера», 2003. 144с.
9. Устюжанин Д.У., Синицын В.Е. Компьютерная томография коронарных артерий // *Кардиология*. - 2006. -Том 46, №10. - 58–65.
10. Комаров Ф.И., Насонова В.А., Гогин Е.Е. Диагностика и лечение внутренних болезней: Руководство для врачей: Том 1. - М.: Медицина, 1991. - С.110–204.
11. Чернявский А.М., Караськов А.М., Мироненко С.П., Ковляков В.А. Хирургическое лечение мультифокального атеросклероза // *Бюллетень СО РАМН*. -2006, №2 (120), -С.126–131.
12. Achenbach S., Ulzheimer S., Baum U. et.al. Noninvasive coronary angiography by retrospectively ECG - gated multislice spiral CT. *Circulation*, 2000, Vol. 102., P.2823–2828.
13. Anders K et al. Coronary artery bypass graft (CABG) patency: assessment with high-resolution submillimeter 16-slice (MDCT) versus coronary angiography. *Eur J Radiol*. 2006 Mar ;57(3):336–44.
14. Brundage B.H. What is the current role of ultrafast CT in coronary imaging? // *Cardiol imaging / Ed.by Reiber J.H.C., van der Wall E.E.B.*, 1996. Ch.40. P.531–544.
15. Brundage B.H., Detrano R.C., Wong N. Ultrafast computed tomography: imaging of coronary calcium in atherosclerosis // *Am J. Card. Im*. 1992. V.6. №4. P.340–345.
16. Kachelried M., Uktzheimer S., Kalender W. ECG-correlated image reconstruction from subsecond multi-slice spiral CT scans of the heart. *Med. Phys.*, 2000, Vol. 27, P.1881–1902.
17. Kopp AF, Heuschmid M et al. Evaluation of cardiac function and myocardial viability with 16- and 64- slice multidetector. *Eur Radiol*. 2005 Nov; 15 Supl 4:D15–20.
18. Rifikin R.D., Parisi A.F., Folland E. Coronary calcification in the diagnosis of coronary artery disease // *Am J. Cardiol*. 1979. V.44. P.141–147.
19. Schrader S., Kopp A.F., Kuettner A. et.al. Influence of heart rate on vessel visibility in noninvasive coronary angiography using new multislice computed tomography. Experience in 94 patients. *Clinical imaging*, 2002, Vol. 26, P.106–111.
20. Shavelle D.M., Budoff M.J, LaMont D.N., Shavelle R.M., Kennedy J.M., Brundage B.N. Exercise testing and EBCT in the evaluation of coronary artery disease // *J. Amer. Coll. Cardiol* 2000. V. 36. P.32–38.
21. Zeman R.K., Silverman P.M., Vieco P.T. et. al. CT angiography // *AJR*. 1996. V. 165. P.1079–1088.

## Алкогольная болезнь сердца. Клинико-генетические и морфо-функциональные аспекты. Современное представление

**Е.Н. Семернин, А.Я. Гудкова**

Санкт-Петербургский государственный медицинский университет им. акад. И.П. Павлова, кафедра факультетской терапии им. акад. Г.Ф. Ланга

### Резюме

Острая алкогольная интоксикация и хронический алкоголизм продолжают оставаться важной медицинской и социальной проблемой. В обзоре представлены современные представления о биохимических, молекулярно – генетических и клеточных аспектах кардиотоксического действия алкоголя. Рассмотрены вопросы классификации алкогольной болезни сердца и особенности её клинического течения.

**Ключевые слова:** сердце, алкоголь, клиническое течение, молекулярные, клеточные, генетические аспекты.

### Введение

Известно, что длительное употребление больших доз алкоголя представляет серьезный риск для здоровья населения и достаточно часто приводит к поражению миокарда. Острая интоксикация или хронический алкоголизм, продолжает оставаться медицинской и социальной проблемой, которая занимает важное место в структуре общей заболеваемости. Увеличивается число лиц, страдающих алкогольной зависимостью, растет смертность от заболеваний, связанных с хроническим алкоголизмом. Детальное описание особенностей клинического течения заболевания и социальной значимости этой патологии принадлежит известным

отечественным исследователям и клиницистам, среди которых: Г.Ф. Ланг (1950) [1], Е.М. Тареев и А.С. Мухин (1977) [2], А.М. Вихерт (1982) [3], Ю.Н. Гришкин (1982) [4], Н.М. Мухарлямов (1990) [5], В.С. Моисеев и А.В. Сумароков (2001) [6], В.С. Моисеев (2003) [7], и этот список далеко не полный. Выдающийся отечественный клиницист Г.Ф. Ланг первым ввел понятие “дистрофия миокарда”. Белковая, жировая и другие виды дистрофий описаны Г.Ф. Лангом и рядом отечественных исследователей. Г.Ф. Лангу принадлежит важный вывод о том, что искать решение проблемы изменений сердца при токсическом воздействии необходимо в детальном изучении биохимических изменений миокарда. Совре-

менное представление о биохимических, молекулярно-генетических и клеточных аспектах кардиотоксического действия алкоголя основано на результатах, полученных с помощью методов молекулярной биологии, иммуногистохимии, генетического анализа, что позволяет несколько по-новому взглянуть на эту давно известную и широко распространенную патологию.

#### Метаболизм этанола и нарушение белкового синтеза

Для объяснения развития алкогольного поражения сердца было выдвинуто большое количество гипотез и на сегодняшний день убедительно показано, что метаболическая основа этого заболевания имеет многофакторное происхождение.

Этанол метаболизируется в печени в ацетальдегид и ацетат. Как этанол, так и его метаболиты участвуют в патогенезе алкогольной кардиомиопатии (КМП) [8]. Этанол ингибирует синтез белка в миокарде независимо от образования ацетальдегида. Эти наблюдения не противоречат самостоятельной роли ацетальдегида. Ацетальдегид главный и наиболее токсичный метаболит этанола, и ацетальдегидная теория всегда имела существенное значение для понимания алкогольного повреждения внутренних органов [2, 3, 5, 8].

Одно из основных изменений метаболизма, происходящее в сердечной мышце при острой и хронической алкогольной интоксикации, заключается в снижении уровня синтеза белка [9]. Известно, что этанол токсически действует на клеточные белки, нарушая их целостность. Действительно, одним из маркеров хронического злоупотребления алкоголем является отрицательный азотистый баланс, который отчасти является результатом катаболизма белков миокарда. Так, например, употребление алкоголя экспериментальными животными в течение 6 недель снизило уровни белков теплового шока HSP60 и HSP70, десмина, однако никаких изменений в сократительных белках не наблюдалось. Через 13 недель употребления этанола произошло переключение синтеза с альфа на бета изоформу тяжелой цепи миозина. Функциональным последствием такого трансляционного сдвига стало значительное снижение АТФ-азной активности миофибрилл и миозина. При употреблении алкоголя в течение 40 недель снизилось количество синтезируемого актина [10, 11]. При острой алкогольной интоксикации синтез как миофибриллярных, так и немфибриллярных белков в миокарде снижен примерно на 20%. При блокировании разрушения ацетальдегида с помощью цианида наблюдается более значительное снижение синтеза белка, чем при действии только этанола [9, 12].

Хроническая алкогольная интоксикация снижает интенсивность синтеза белка в миокарде посредством ингибирования в равной степени процессов инициации, элонгации и терминации. Более того, длительная алкогольная интоксикация ограничивает способность изолированных рибосом осуществлять синтез белка [9].

#### Роль анаболических гормонов и ростовых факторов

Для развития структурных изменений в сердечной мышце большое значение имеет нарушение выработки и эффективности действия анаболических гормонов и ростовых факторов. Снижение уровня инсулина в

крови может быть важным фактором, опосредующим алкоголь-индуцированное снижение синтеза белка в сердечной мышце [13]. Острые алкогольные эксцессы вызывают инсулинрезистентность, которая выявляется по снижению инсулин-опосредованного захвата глюкозы [14]. При хронической алкогольной интоксикации у крыс значительно снижается концентрация инсулиноподобного фактора роста-1 (ILGF-1) в крови, печени и поперечно-полосатой мускулатуре [15, 16]. При остром и хроническом употреблении алкоголя обнаружено увеличение концентрации фактора некроза опухоли-альфа, интерлейкина ИЛ-1, ИЛ-6 в сыворотке крови и различных тканях [17, 18].

Физиологическая регуляция этих молекулярных механизмов недостаточна ясна. Еще предстоит выяснить, вызвано ли снижение белкового синтеза с уменьшением количества и эффективности действия анаболических факторов (инсулиноподобного фактора роста-1, аминокислот), гиперпродукцией катаболических факторов, или прямым токсическим действием этанола на клетки. Более того, нет оснований считать, что при острой и хронической алкогольной интоксикации работают одни и те же регулирующие факторы, а также, что в различных тканях действуют одни и те же механизмы. Необходимы дополнительные исследования для выяснения патофизиологической роли известных и идентификации новых регуляторов, ответственных за метаболизм белка в сердечной мышце в условиях острой и хронической интоксикации алкоголем.

#### Метаболизм этанола и процессы оксидативного фосфорилирования

Известно, что этиловые эфиры жирных кислот *in vivo* включаются в митохондриальный цикл и имеют непосредственное отношение к процессам оксидативного фосфорилирования [19, 20]. С другой стороны при злоупотреблении алкоголем возникает повреждение структуры и текучести мембран. Эти изменения сопровождаются резким возрастанием уровня перекисидации липидов. Важным следствием изменения текучести мембран под влиянием этанола является нарушение синтеза простогландинов. При этом уровень антиоксидантов в крови снижен (особенно глутатиона), активность ферментов (супероксиддисмутазы и глутатион редуктазы) изменена, что имеет важное значение для развития оксидативного стресса и его последствий. Установлена взаимосвязь между врожденной активностью процессов перекисного окисления липидов и степенью выраженности алкогольного повреждения органов.

#### Алкоголь и молекулярно-генетические аспекты

Изменения миокарда слабо коррелируют с длительностью и количеством выпитого алкоголя, поэтому важное значение имеет индивидуальная предрасположенность. В литературе имеются лишь единичные сообщения по поводу связи генетического полиморфизма одиночных нуклеотидов с развитием структурных изменений миокарда при алкогольной болезни сердца. Так, например, O. Kajander и соавторы (2001) исследовали следующие генотипы: АПФ I/D, ангиотензин II тип 1 рецептор 1166 A/C, альдостерон синтаза 344C/T, этанол дегидрогеназа 2 и 3, ацетальдегид дегидрогеназа

2 у 700 внезапно умерших мужчин, которые длительное время злоупотребляли алкоголем. В ходе исследования у подавляющего большинства обследованных было выявлено нарастание массы миокарда и увеличение размеров левого и правого желудочков. Однако обнаруженные эффекты алкоголя на структурные изменения сердечной мышцы не были связаны с исследуемыми генотипами [21]. Полиморфизмы генов, кодирующих выработку алкогольдегидрогеназы (АДГ) и альдегиддегидрогеназы (АЛДГ), определяют значительную вариабельность чувствительности к алкоголю, при этом, связь со структурными изменениями миокарда также отсутствует [22]. Для понимания происхождения структурных повреждений органов при злоупотреблении алкоголем важное значение имеет дефицит оксидативного метаболизма этанола. Известно, что синтаза III этиловых эфиров жирных кислот участвует в метаболизме этанола, жирных кислот, а также некоторых канцерогенов. Доказана строгая специфичность различных изоферментов синтазы III к выше перечисленным субстратам. Мутации специфических аминокислотных остатков в синтазе III этиловых эфиров жирных кислот приводят к изменению активности фермента [23, 24]. В исследовании Р. Вога и соавторов (1998) для уточнения роли аминокислотных замен в изменении активности фермента были мутированы три аминокислотных остатка (Gly/Gln, Cys/Trp, His/Ser). Аминокислотные замены (Gly/Gln, Cys/Trp) не вызывали изменений в активности синтазы III этиловых эфиров жирных кислот. Однако, при замене His/Ser, активность мутантной формы фермента глутатион-S-трансферазы составила всего 9% от контрольной активности фермента дикого типа. В свою очередь, потеря активности фермента привела к 28-кратному снижению связывающей константы для глутатиона. Глутатион является донатором SH-групп, которые блокируют кислородные радикалы. По-видимому, этиловые эфиры жирных кислот являются метаболической связью между функцией митохондрий в плане оксидативного фосфорилирования и оксидативным стрессом, который провоцируется злоупотреблением алкоголя. Существует гипотеза, что мутагенез специфических аминокислотных остатков в синтазе III этиловых эфиров жирных кислот является ответственным за раннее повреждение митохондрий и другие структурные изменения миокарда, являясь по мнению некоторых исследователей, например, Р. Вога и соавторов (1998), геном, ответственным за развитие алкогольной кардиомиопатии [24].

#### **Морфология миокарда при алкогольной болезни сердца**

Клеточным и ультраструктурным изменениям, возникающим вследствие кардиотоксического действия алкоголя, по-прежнему уделяется большое внимание. В миокарде лиц, злоупотребляющих алкоголем, выявлено снижение плотности бета рецепторов и повреждение медленных кальциевых каналов [8, 25]. Хроническое злоупотребление алкоголем вызывает активацию АТ1 рецепторов ангиотензина II и, отсюда, их блокада может использоваться как один из патогенетических подходов для предотвращения сердечной недостаточности при алкогольной болезни сердца [7]. К другим важным ультраструктурным повреждениям миокарда в асимптома-

тическую стадию, по данным М. Piano (2002), относятся митохондриальная и саркоплазматическая дисфункция вследствие перегрузки кальцием, этиловыми эфирами жирных кислот и увеличенным уровнем норэпинефрина [8]. В этот период доказано снижение чувствительности миофиламентов к кальцию, уменьшение синтеза и/или увеличение деградации сократительных протеинов. При электронномикроскопическом исследовании кардиомиоциты лиц, злоупотребляющих алкоголем, характеризуются потерей поперечной исчерченности и имеют ядра с признаками пикноза [26].

К ранним изменениям, возникающим на ультраструктурном уровне в асимптоматическую стадию заболевания, относится апоптоз кардиомиоцитов, который, в свою очередь, возникает как в связи с прямым кардиотоксическим действием этанола, так и в связи с повышением уровней ацетальдегида и норэпинефрина [8]. Клеточная смерть в результате некроза и апоптоза является важным патогенетическим фактором и компонентом органной недостаточности. В работе D. Chen и соавт. (2000) при исследовании эффектов острого воздействия этанола (500 и 1000 мг/дл в течение 24 часов) с использованием клеточных культур неонатальных миоцитов обнаружили, что ацетальдегид стимулирует перекисное окисление липидов, образование активных форм кислорода и индуцирует апоптоз эндотелиоцитов и кардиомиоцитов. При этом происходило увеличение белковых уровней проапоптотического белка Вах и увеличение активности каспазы-3 [27]. Последняя является одной из внутриклеточных протеаз, активируемых при апоптозе. Однако следует отметить, что используемые в работе D. Chen и соавт. (2000) концентрации этанола были очень высоки, и для людей, не переносящих алкоголь, могут оказаться смертельными. С другой стороны, L. Jankala и соавторы (2001) не выявили свидетельств апоптоза, возникающих после острой инфузии алкоголя (500 мг/дл в течение 2,5 час.), но обнаружили повышение уровня m-RНК p21 [28]. Последний является ингибитором циклин-зависимых киназ и, в свете последних данных, является одним из вторичных мессенджеров, вовлеченных в компенсаторный гипертрофический ответ на повреждение и стресс. По-видимому, апоптоз является пусковым патогенетическим механизмом, предшествующим другим клеточно-молекулярным событиям, к которым относятся компенсаторная гипертрофия миоцитов и активация нейрогуморальных систем. В условиях эксперимента было показано, что аппликация инсулино-подобного фактора роста приводила к антиапоптотическому эффекту [27]. Известен также протективный эффект малых доз алкоголя, который опосредуется через белки теплового шока (HSPs). Белки теплового шока могут ингибировать апоптоз, предотвращая высвобождение цитохрома С, формирование апоптосом и активацию каспаз. Индукция этих белков различными агентами типа кардиотрофина-1 и этанола защищает кардиомиоциты от стресса, ишемии [29]. М. Krenz и соавторы (2001) получили экспериментальное подтверждение того, что воздействие малых доз алкоголя вызывает кардиопротекцию против стимулированной ишемии за счет механизмов, связанных с вовлечением сигнальных путей, зависимых от тирозинкиназ, протеинкиназы С-эпсилон, АТФ-зависимых калиевых каналов.

Ингибирование тирозинкиназы генистеином и блокада АТФ-зависимых калиевых каналов глибенкламидом отменяли кардиопротекцию [30].

Каковы другие молекулярные и субклеточные мишени действия алкоголя — вопрос принципиальный, так как идентификация таких мишеней крайне важна для понимания структурного ремоделирования миокарда и разработки патогенетических подходов к терапии алкогольной болезни сердца.

#### **Кофакторы развития алкогольной болезни сердца**

Первоначально предполагалось, что повреждение миокарда при хроническом алкоголизме является результатом дисбаланса нутритивных факторов, в частности, вследствие дефицита тиамина. Однако дефицит тиамина наблюдается у незначительного числа лиц, длительное время злоупотребляющих алкоголем. Было показано, что развитие алкогольного поражения миокарда напрямую не зависит от фактора питания, однако недостаточность питания может усугублять течение заболевания.

В случае, если врожденный и/или приобретенный дефицит тиамина (болезнь бери-бери) комбинируется с тяжелым злоупотреблением алкоголя и приводит к появлению застойной сердечной недостаточности, речь идет о так называемом (генуинном и /или псевдогенуинном) типе алкогольной КМП [31].

Острая бери — бери впервые описана W. Aalsemeer и K. Wenchebch в 1921 г. [32] в связи с острым дефицитом тиамина. Клинически при этом имеет место гиперкинетический сердечно-сосудистый синдром с тяжелой застойной СН с возможным, хотя и редким, летальным исходом [33].

Острый дефицит тиамина может быть вызван блокадой адсорбции, либо излишним выведением. Алкоголь нарушает адсорбцию, диуретики усиливают выведение. Дефицит тиамина вызывает не только умеренную степень сократительной дисфункции, но и, что очень важно, значительную вазодилатацию, особенно в периферических мышцах, создавая эффект тотальной артериоло-венозной фистулы, сходной с эффектом нитратов. Поскольку при бери-бери степень сердечно-сосудистой недостаточности зависит от периферической вазодилатации, острые фульминантные случаи часто провоцируются на фоне лихорадки, при физической нагрузке, особенно, в жаркую погоду, а также при злоупотреблении алкоголем. Механизм вазодилатации, вызванной алкоголем, до конца не ясен. Нельзя исключить влияние гистамина, опиоидов, простогландинов. Повышение венозного давления и периферические отеки часто ошибочно трактуются как проявления правожелудочковой сердечной недостаточности. Лица, страдающие хроническим и выраженным дефицитом питания и злоупотребляющие алкоголем, достаточно часто госпитализируются с тяжелой застойной сердечной недостаточностью, в том числе на фоне пароксизмальной или постоянной формы фибрилляции предсердий [4]. После нескольких недель внутривенного введения тиамина и полноценного питания, при отказе от алкоголя сердце обычно возвращается к нормальным размерам, а застойная сердечная недостаточность подвергается значительному или полному

обратному развитию без необходимости в дальнейшей терапии (генуинная и/или псевдогенуинная алкогольная кардиомиопатия) [31].

Несколько обратимых типов алкогольного поражения сердца с низким выбросом может быть вызвано токсическими агентами, добавляемыми в алкоголь. Так «мюнхенское пивное сердце», описанное в 1884 г., считалось загадкой, приведшей к развитию застойной сердечной недостаточности и гибели людей в Бельгии в 1964–1966 гг. [34]. Позже выяснилось, что это было связано с кобальтом, который добавляли в пиво для улучшения вкусовых качеств. Подобные «эпидемии» описаны в Великобритании, США, Канаде и также были связаны с употреблением пива, содержащего кобальт, мышьяк и реже другие представители тяжелых металлов.

#### **Особенности алкоголизма в зависимости от пола**

Заболевания, являющиеся следствием приема алкоголя, поражают как мужчин, так и женщин. Установлено, что 1/3 лиц, страдающих алкоголизмом в США, — женщины. По данным M. Piano (2002) распространенность женского алкоголизма составляет приблизительно 14% [8]. У женщин больше предрасположенность к алкогольному поражению печени, мозга, сердечной и скелетных мышц [35, 36]. Патологические изменения в мышцах развиваются, несмотря на то, что в целом количество алкоголя, потребляемого женщинами, составляет 60% от количества, потребляемого мужчинами [37]. Пороговая доза алкоголя, необходимая для развития кардиомиопатии, у женщин ниже, чем у мужчин. Более того, связь между приемом этанола и нарушением функции левого желудочка значительно более отчетливо прослеживается у женщин, чем у мужчин [36, 38]. В то же время, летальный исход, обусловленный алкогольной кардиомиопатией, выше у мужчин, чем у женщин, и выше у мужчин и женщин афроамериканского происхождения по сравнению с белым населением [8].

Следует подчеркнуть, что важной особенностью эффектов этанола у женщин является их дозо-зависимый характер. Так, например, ежедневное употребление алкоголя в дозе, превышающей 60 г этанола, ассоциировано с высоким риском развития алкогольной болезни сердца. Если количество ежедневно употребляемого алкоголя варьирует от 30 до 60 г этанола, то увеличивается риск развития рака груди, в то же время при суточной дозе алкоголя менее 12 г этанола этот риск достоверно снижается [11, 33].

#### **Клиническое течение алкогольной болезни сердца**

Термин «алкогольная болезнь сердца» впервые использовал W. Mac. Keuzie (1902г.). Депрессию сократительной функции миокарда может вызвать как острый, так и хронический прием алкоголя [39, 40]. Было показано, что у здоровых людей даже малые дозы алкоголя вызывают обратимое снижение сократительной функции миокарда [41, 42].

При острых алкогольных эксцессах (syndrome of «holiday heart»), в том числе на фоне хронического употребления алкоголя, достоверно чаще наблюдаются нарушения сердечного ритма [4]. Хроническое употребление алкоголя может привести к развитию застойной сердечной недостаточности, различным аритмиям,

артериальной гипертензии, цереброваскулярным поражениям, и внезапной смерти [2, 31, 34].

В клинике алкогольной болезни сердца принято выделять асимптоматическую и симптоматическую стадии. При ежедневном употреблении 90 г этанола более 5 лет, высок риск развития асимптоматической стадии. Пациенты, страдающие алкоголизмом попадают под наблюдение врача, когда у них появляется сердцебиение, ощущение дискомфорта в грудной клетке, кардиалгии, как правило, после чрезмерного потребления алкоголя. На ЭКГ можно обнаружить нарушения АВ проводимости (чаще всего АВ блокады I степени), блокаду ветви пучка Гиса, признаки гипертрофии левого желудочка, нарушения реполяризации, удлинение интервала QT. У подавляющего большинства пациентов встречается нарушение возбудимости (предсердные и желудочковые экстрасистолы, пароксизмы фибрилляции и трепетания предсердий). Через несколько дней после прекращения приема алкоголя изменения сегмента ST и зубца T чаще всего претерпевают обратное развитие. У трети пациентов выявляется нарушение автоматизма синусового узла. Синусовая бради/тахикардия являются следствием вегетативной дисфункции. Изменения на ЭКГ часто являются единственным проявлением алкогольного поражения сердца в доклинической стадии. Могут быть обмороки, как следствие суправентрикулярных или вентрикулярных тахиаритмий. Обсуждается роль электролитных нарушений (гипокалиемии, гипофосфатемии, гипомagneмией) в развитии этих аритмий. Среди аритмий наиболее часто встречается фибрилляция предсердий и желудочковая экстрасистолия. Употребление алкоголя предрасполагает к развитию фибрилляции предсердий, причем, не только у лиц, хронически злоупотребляющих алкоголем. Детальный гемодинамический и электрофизиологический анализ пароксизмов фибрилляции и трепетания предсердий у лиц страдающих хроническим алкоголизмом дан в работе Ю.Н. Гришкина (1982) [4]. У некоторых пациентов злоупотребляющих алкоголем описаны эпизоды внезапной смерти из за возникновения фибрилляции желудочков. Стенокардия присутствует только тогда, когда есть сопутствующее поражение коронарных артерий или аортальный стеноз, однако могут быть атипичные боли в грудной клетке. Понятно, что если больной злоупотребляет алкоголем и имеет какие-либо заболевания сердца (артериальная гипертензия, ишемическая болезнь сердца), снижение сократительной функции происходит более значительно, при прекращении употребления алкоголя, полное восстановление нарушенной сократительной функции сердечной мышцы встречается редко. Обратимость угнетения сократимости миокарда подтверждается снижением накопления в миокарде меченых моноклональных антимозиновых антител. С другой стороны, выявлена ассоциированная связь между употреблением алкоголя, активацией тонуса симпатического отдела нервной системы и повышенным АД, однако, частота её выявляемости, молекулярные механизмы и вклад гипертензии в алкоголь-индуцированную гипертрофию миокарда и его дисфункцию исследована недостаточно. Встречается сочетанное алкогольное поражение печени и сердечной мышцы. По данным В.С. Моисеева, (2003) среди мужчин среднего возраста, злоупотребляющих

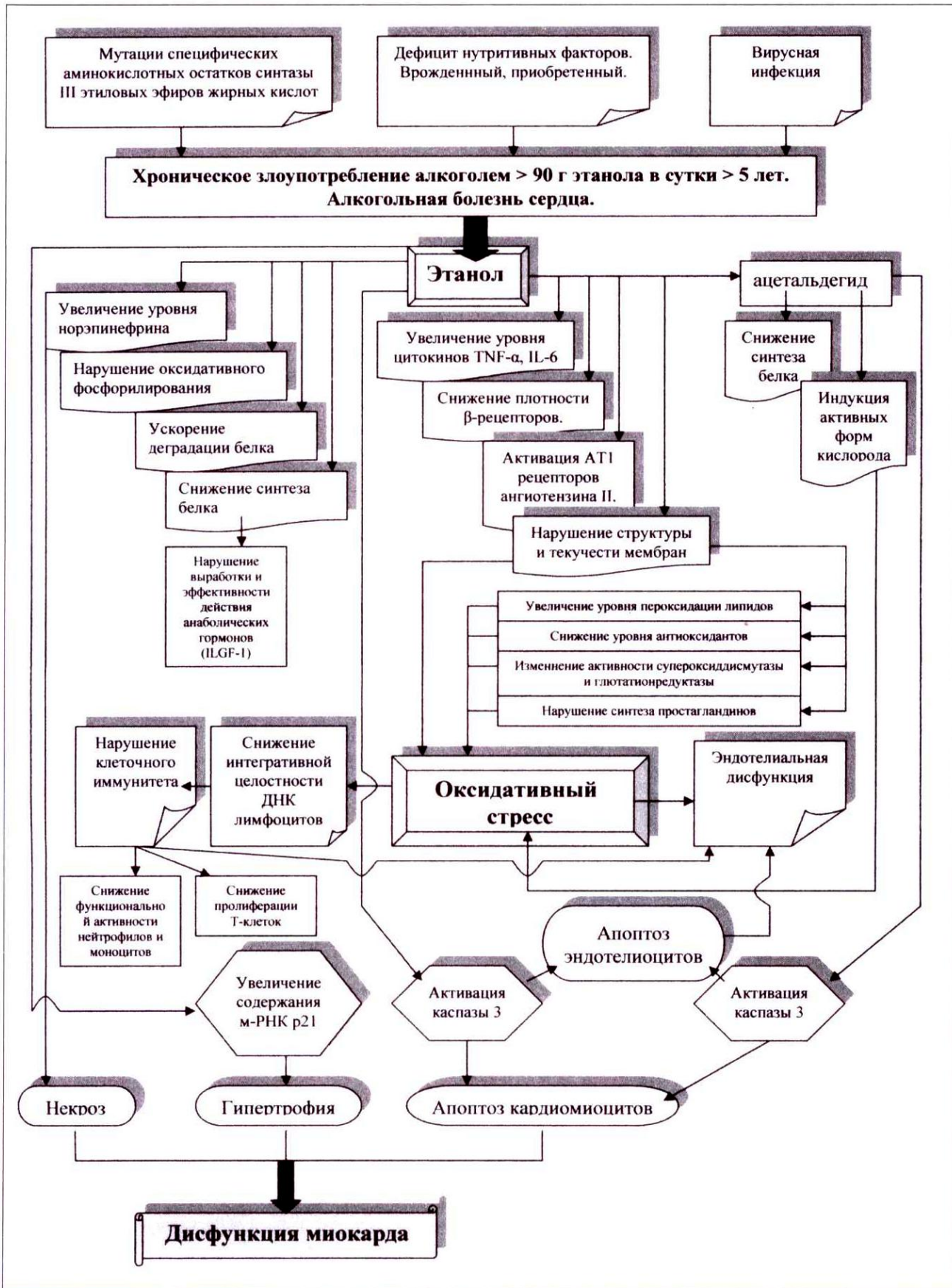
алкоголем, симптомы сердечно-сосудистой патологии встречаются в два раза чаще, чем изменения печени [7]. При этом, у пациентов с циррозом печени нередко наблюдается асимптоматическое поражение миокарда. Часто у лиц, страдающих хроническим алкоголизмом, можно выявить незначительное угнетение сократительной активности миокарда до того, как появятся клинические признаки. Нарушение диастолической функции имеет место у 1/3 лиц, злоупотребляющих алкоголем, но значительно чаще выявляется при исходно нарушенной систолической функции.

При безусловном существовании индивидуальной предрасположенности и вариабельной переносимости, ежедневное употребление 90 г алкоголя в течение 15 лет, достаточно часто, заканчивается симптоматической стадией алкогольной болезни сердца. Развитие симптомов может протекать незаметно, в более тяжелых случаях наблюдается бивентрикулярная сердечная недостаточность. При этом, как правило, происходит прогрессирующее увеличение полости и конечного диастолического объема, а также снижение фракции выброса правого и левого желудочка. При этом, от случая к случаю степень выраженности гипертрофии и дилатации широко варьирует. В развернутой стадии заболевания имеет место дилатация обоих желудочков, но структурные изменения в правом желудочке возникают раньше и темпы их прогрессирования больше чем в левом. Клиническим проявлением этого синдрома является кардиомегалия и нарастание проявлений застойной сердечной недостаточности. В тяжелых случаях наблюдается одышка в покое, ортопноэ и пароксизмальное ночное удушье. Если имеет место кардиомегалия, то часто выслушивается протодиастолический и пресистолический ритм галопа. У некоторых больных можно выявить систолический шум митральной регургитации. У таких пациентов причиной смерти могут быть нарушения сердечного ритма, блокады сердца, тромбоэмболия легочной артерии, эмболии сосудов большого круга, а также сама по себе недостаточность сократительной функции миокарда [1, 2, 4, 5, 6, 8, 31, 43]. В этой стадии заболевания на рентгенограмме грудной клетки определяется значительное расширение сердца, усиление легочного рисунка (застой в легких, гидроторакс, легочная венозная гипертензия). В далеко зашедшей стадии заболевания гемодинамические изменения, которые обнаруживаются при катетеризации сердца, а также изменения функции левого желудочка, выявляемые при неинвазивных исследованиях (эхокардиография и сцинтиграфия миокарда) аналогичны изменениям, обнаруживаемым при идиопатической дилатационной кардиомиопатии (ДКМП). У пациентов с алкогольной кардиомиопатией, которые продолжают употребление алкоголя, прогноз неблагоприятный.

#### **Алкогольная кардиомиопатия и дилатационная кардиомиопатия у алкоголиков**

Алкогольная кардиомиопатия составляет 3,5 % случаев всех кардиомиопатий [44]. Наиболее сложным аспектом диагностики патологии миокарда на фоне злоупотребления алкоголем является точное определение характера повреждения сердечной мышцы. Известно, что около 25–30% дилатационных КМП считаются алкогольными кардиомиопатиями [45]. Частота аналогич-

Рис. 1. Схема молекулярно-биологических и клеточных механизмов ремоделирования миокарда при алкогольной болезни сердца



ного показателя, приводимого в обзоре В.С. Моисеева, (2003) достигает 50%. В свою очередь, в целом, частота ДКМП при хроническом алкоголизме относительно низкая — 12% [31]. В уже упомянутом обзоре В.С. Моисеева, (2003) приводятся сведения, что этот показатель варьирует от 2% до 32% [7]. Нельзя исключить, что столь значимые различия в частоте изучаемого показателя были вызваны отсутствием в различных исследованиях единых критериев для употребления терминов в строгом соответствии с характером структурно-функциональных изменений миокарда, вызванных злоупотреблением алкоголя (алкогольная кардиомиопатия и дилатационная кардиомиопатия у алкоголиков).

Согласно современным представлениям, алкоголь модифицирует частоту КМП, первично вызванную другими факторами, например, обусловленную первичным дефектом синтазы III этиловых эфиров жирных кислот, вирусами, а также другими неустановленными пока агентами [24, 46]. Косвенно об этом может свидетельствовать обнаруженная в ряде исследований относительно большая частота выявления вирусов в кардиобиоптатах [18, 41, 47, 49, 50]. Убедительным доказательством того, что определенный процент дилатационных КМП у алкоголиков составляет так называемая «модифицированная» форма перенесенного в прошлом вирусного миокардита, являются результаты известного эксперимента, в ходе которого первая группа мышей с Коксаки В-энтеровирусным миокардитом получала алкоголь, а вторая подслащенную воду [51]. К концу пятой недели 80% мышей из «алкогольной» группы имели морфологические признаки ДКМП, против 30% у контрольных животных. При этом в первой группе наблюдались более значимые структурные повреждения миокарда.

То, что злоупотребление алкоголем может быть не единственной причиной ДКМП у алкоголиков, доказано отсутствием корреляции между длительностью и количеством употребляемого алкоголя и развитием ДКМП, а также тем, что у достаточно большого числа алкоголиков, пьющих как минимум десять/пятнадцать лет, нет признаков застойной хронической сердечной недостаточности.

Механизмы, участвующие в алкоголь-опосредованном усилении повреждения миокарда, вызванном вирусной инфекцией, пока не ясны. Аналогия может быть проведена со сходно большей частотой вирусных циррозов печени у лиц, страдающих хроническим алкоголизмом, поскольку хорошо доказано, что повреждение печени гепатотропными вирусами усиливается в присутствии алкоголя [21]. В свою очередь, при алкоголизме происходит значительное угнетение иммунитета, проявляющееся на клеточном уровне. Например, снижение функциональной активности нейтрофилов и моноцитов, уровня и пролиферации Т-клеток [52]. Поэтому вирусологическое тестирование миокарда и сыворотки крови, а также исследование иммунного статуса пациентов, злоупотребляющих алкоголем, имеет большое значение для понимания течения и отдаленного прогноза алкогольной болезни сердца.

При этом, независимо от механизмов синергического действия вирусной инфекции и алкоголя в развитии структурных повреждений миокарда, термин алкогольная кардиомиопатия, в том числе псевдогенуинная и ге-

нуинная, может применяться у лиц, злоупотребляющих алкоголем, имеющих синдром хронической сердечной недостаточности и структурные изменения в миокарде, определяемые с помощью ЭКГ, ЭХОКГ, а также в биопсийном материале, которые в значительной мере подвергаются обратному развитию после прекращения приёма алкоголя, внутривенного введения тиамин, и на фоне полноценного питания. Для тех, кто резистентен к этим мероприятиям, предпочтителен термин дилатационной КМП у алкоголиков, в основе которого лежит понимание поливалентных эффектов алкоголя и возможное наличие конкурентно-доминантной причины. Отсюда понятно почему при ДКМП у алкоголиков и идиопатической ДКМП в большинстве случаев не только клиническая картина, но и структурные изменения миокарда могут быть трудно различимы. На ранних этапах застойной сердечной недостаточности обе нозологические формы чувствительны к отдыху, ограничению соли, терапии диуретиками, препаратами калия, ингибиторами АПФ, антагонистами АТ1 рецепторов ангиотензина II. На этапе выраженной кардиомегалии и застойной сердечной недостаточности длительность жизни ограничивается месяцами, неделями. Вовлечение в патологический процесс периферических скелетных мышц достаточно часто встречается при ДКМП у алкоголиков и идиопатической ДКМП [9, 53].

Таким образом, современное представление относительно многофакторной природы нарушений метаболических процессов при алкогольной болезни сердца включает признание генетической предрасположенности, роли вирусной инфекции, угнетения иммунной системы и наличие молекулярно-биологических механизмов, ответственных за прогрессирующее вовлечение в патологический процесс сердечной мышцы (рис. 1). Первые результаты по идентификации факторов, которые регулируют эти метаболические процессы, возможно, являются прологом к появлению эффективных способов раннего выявления групп особого риска, подходов к первичной и вторичной профилактике и разработке терапевтических стратегий с учетом молекулярных и генетических мишеней. Необходимы дальнейшие исследования.

#### Литература

1. Ланг Г.Ф. Гипертоническая болезнь. - Л.: Медгиз, Ленингр. отд-ние, 1950. - 496 с.
2. Тареев Е.М., Мухин А.С. Алкогольная болезнь сердца. Кардиология 1977. - 9. - С.5
3. Вихерт А.М. Кардиомиопатии. Руководство по кардиологии. М: Медицина 1982. - 1. - 571 с.
4. Гришкин Ю.Н. Гемодинамический и электрофизиологический анализ пароксизмов фибрилляции и трепетания предсердий у больных с алкогольной миокардиодистрофией. Автореферат канд. дисс. 1982.
5. Мухарьямов Н.М. Кардиомиопатии. М: Медицина 1990.
6. Моисеев В.С., Сумароков А.В. Болезни сердца. М: Универсум Паблишинг 2001. - С. 369–378.
7. Моисеев В.С. Алкогольная кардиомиопатия (возможность кофакторов её развития, чувствительность к алкоголю и генетические аспекты) // Кардиология. - 2003. - №1. - С.4–9.
8. Piano M. Alcoholic cardiomyopathy. Incidence, clinical characteristics and pathophysiology // CHEST. - 2002. - №121. - P.1638–1650.
9. Lang C., Kimball S., Frost R., Vary T. Alcohol myopathy: impairment of protein synthesis and translation initiation // Int. J. Biochem.Cell Biol. - 2001. - №33. - P.457–473.

10. Meehan J., Piano M.R., Solarao R.J. et al. Heavy long-term ethanol consumption induces an alpha - to beta-myosin heavy chain isoform in rat // *Basic Res. Cardiol.* - 1999. - №94. - P.481-488.
11. Patel V.B., Corbett J.M., Dunn M.J. et al. Protein profiling in cardiac tissue in response to chronic effects of alcohol // *Electrophoresis.* - 1997. - №18. - P.2788-2794.
12. Siddiq T., Richardson P.J., Mitchell W. et al. Ethanol-induced inhibition of ventricular protein synthesis in vivo and possible role of acetaldehyde // *Cell Biochem. Function.* - 1993. - №11. - P.45-54.
13. Lang C.H., Fan R., Cooney R., Vary T.C. Interleukin-1 receptor antagonist attenuates sepsis-induced alterations in insulin-like growth factor system and protein synthesis // *Am. J. Physiol. Endocrinol. Metab.* - 1996. - №270. - P.E430-E437.
14. Fan J., Bagby G.J., Gelato M.C. et al. Regulation of the insulin-like growth factor-I content and IGF - binding proteins by tumor necrosis factor // *Am. J. Physiol. Comp. Regul.* - 1995. - №269. - P.r1204-r1212.
15. Lang C.H., Fan J., Lipton B.P. et al. Modulation of the insulin-like growth factor system by chronic alcohol feeding // *Alcohol. Clin. Exp. Res.* - 1998. - №22. - P.823-829.
16. Sonntag W.E., Boyd R.L. Chronic ethanol feeding inhibits plasma levels of the insulin-like growth factor-I // *Life Sci.* - 1988. - №43. - P.1325-1330.
17. Deaciuc I.V. Alcohol and cytokine networks // *Alcohol.* - 1997. - №14. - P.421-430.
18. Samstein B., Hoimes M.L., Fan J. II-6 stimulation of IGFBP\_I production // *Biochem. Biophys. Res. Commun.* - 1996. - №228. - P.611-615.
19. Miro O., Robert J., Casademont J. et al. Heart mitochondrial respiratory chain complexes are functionally unaffected in heavy ethanol drinkers without cardiomyopathy. 2000. - 24(6).
20. Eriksson C.J. The Role of Acetaldehyde in the Actions of Alcohol. *Alcohol Clin Exp Res*, Vol 25, No 5, 2001: pp 15S-32S.
21. Kajander O.A., Kupari M., Perola M. et al. Testing genetic susceptibility loci for alcoholic heart muscle disease // *Alcoholism, Clinical and Experimental Research.* - 2001. - 25(10). - P.1409-1413.
22. Yin S., Agarwal D. Functional polymorphism of alcohol and aldehyde dehydrogenases. In: *Alcohol in health and disease* ed. Agarwal D. Seitz H 2001; Marsel Dekker Ins.; 1-26
23. Bora P., Miller D., Chaitman B., Guruge B. Myocardial cell damage by fatty acid ethyl esters // *J. Cardiovasc. Pharm.* - 1997. - №27. - P.1-6.
24. Bora P., Miller D., Chaitman B. Mutagenesis and characterization of specific residues in fatty acid ethyl ester synthase: a gene for alcohol-induced cardiomyopathy // *Mol. Cell. Biochem.* - 1998. - №180. - P.111-115.
25. Segel L. Alcoholic cardiomyopathy in rats: inotropic responses to phenylephrine, glucagon, ouabain and dobutamin // *J. mol. Cell Card.* - 1987. - №19. - P.1061-1072.
26. Hibbs R.S., Ferrans V.J., Black W.C. et al. Alcohol cardiomyopathy an electron microscopic study // *Am. Heart J.* - 1965. - №69. - P.766-771.
27. Chen D.B., Wang L., Wang P. Insulin-like growth factor I retards apoptotic signaling induced by ethanol in cardiomyocytes // *Life Sci.* - 2000. - №67. - P.1683-1693.
28. Jankala L., Ellund K., Kokkonen J. et al. Ethanol infusion increases ANP and p21 gene expression in isolated rat heart // *Biochem. Biophys. Res. Commun.* - 2001. - №281. - P.328-333.
29. Samali A., Cotter I. Heart shock proteins increase resistance to apoptosis // *Experimental cell research.* - 1996. - №223. - P.163-170.
30. Krenz M., Baines C.P., Heusch G. et al. Acute alcohol-induced protection against infarction in rabbit hearts: differences from and similarities to ischemic preconditioning // *J. Mol. Cell. Cardiol.* - 2001. - 33(11). - p.2015-2022.
31. Constant J. Alcoholic cardiomyopathies - Genuine and Pseudo // *Cardiology.* - 1999. - №91. - P.92-95.
32. Aalsemeer W.C., Wenchebch K.F. The Heart and circulatory system in beriberi // *Am. Heart J.* - 1929. - №4. - P. 6-30.
33. Alcohol and health: 10th Special Report to the U.S. Congress effects changes in alcohol prices and taxes U.S. Department of Health and Human Services, National Institutes of Health, NIAAA 2000
34. Herrell W.E. Beer drinkers disease // *Clin. Med.* - 1967. - №74. - P.15.
35. Fernandez-Sola J., Estruch R., Nicolas J.-M. et al. Comparison of alcoholic cardiomyopathy in women versus men // *Am. J. Cardiol.* - 1997. - №80. - P.481-485.
36. Urbano-Manquez A., Estruch R., Fernandez-Sola J. et al. The greater risk of alcoholic cardiomyopathy and myopathy in women compared with men // *JAMA.* - 1995. - №274. - P.149-154.
37. Haller R.G., Knochel J.P. Skeletal muscle disease in alcoholism // *Med. Clin. N. Am.* - 1984. - №68. - P.91-103.
38. Gavazzi A., De Maria R., Parolini et al. On behalf of the Italian Multicenter Cardiomyopathy Study Group (SPIC) Alcoholic abuse and cardiomyopathy in men // *Am. J. Cardiol.* - 2000. - №80. - P.1114-1118.
39. Delgado C.E., Fortuin N.J., Ross R.S. Acute effects of low doses of alcohol on left ventricular function by echocardiography // *Circulation.* - 1975. - №51. - P.535-540.
40. Gould L., Reddy CVR., Goswami et al. Cardiac effects of two cocktails in normal man // *Chest.* - 1973. - №63. - P.943-947.
41. Bowles N. The molecular biology of dilated cardiomyopathy // *Eur. Heart J. Suppl.* - 2002. - №4 (Suppl. 1). - P. 12-17.
42. Estruch R., Sacanella E., Fernandez-Sola et al. Natural history of alcohol myopathy: a 50 year study // *Alcohol Clin. Exp. Res.* - 1998. - №22. - P.2023-2028.
43. Ettinger P.Q., Wu C.F., de la Cruz C. et al. Arrhythmias and the holiday heart: alcohol associated cardiac rhythm disorders // *Am. J. Heart.* - 1978. - №95. - P.555-562.
44. Vital and Health Statistics. U.S. Department of Health and Human Services. Centers for Disease Control and Prevention, 13 (122). 1995.
45. Report of the 1995 WHO/International Society and Federation of Cardiology Task Force on the Definition and Classification of Cardiomyopathies // *Circulation.* - 1996. - №93. - P.841-842.
46. Giannini C., Caini P., Giannelli F. et al. Hepatitis C virus core protein expression in human B-cell line does not significantly modify main proliferative and apoptosis pathway // *J. Gen. Virol.* - 2002. - №83(Pt7). - P.1665-71;
47. Baboonian C., Treasure T. Meta-analysis of the association of enteroviruses with human heart disease // *Heart.* - 1997. - №78. - P. 539-43.
48. Bowles N., Rose M., Taylor P. et al. End-stage dilated cardiomyopathy. Persistence of enterovirus RNA in myocardium at cardiac transplantation and lack of immune response // *Circulation.* - 1989. - №80. - P. 1128-1136.
49. Lee C.-H., Chang S.C., Chen C.-J., Chang M.-F. The nucleolin binding activity of hepatitis delta antigen is associated with nucleolus targeting // *J. Biological Chemistry.* - 1998. - №273. - P.7650-7656.
50. Matsumori A. Molecular and Immune Mechanisms in the Pathogenesis of Cardiomyopathy. Role of viruses, cytokines and nitric oxide // *Jpn. Circ. J.* - 1997. - №61. - P. 275-291.
51. Morin Y., Roy P.E., Mohinddin S.M. et al. The influence of alcohol on viral and isoproterenol cardiomyopathy // *Cardiovasc. Res.* - 1969. - №3. - P.363-369.
52. Scaffidi C., Kirchhoff S., Krammer P., Peter M. Curr. Apoptosis signaling in lymphocytes // *Opin. Immunol.* - 1999. - №11(3). - P.277-85.
53. Bulloch R.T., Pearce M.B., Murphy M., et al. Myocardial lesions in idiopathic and alcoholic cardiomyopathy // *Am. J. Cardiol.* - 1972. - №29. - P.15-25.