

Е.Н. Басаргина, Е.Н. Архипова, В.С. Ермоленко

Научный центр здоровья детей, Москва, Российская Федерация

Алглюкозидаза альфа — новый этап в терапии инфантильной (младенческой) формы болезни Помпе

Контактная информация:

Басаргина Елена Николаевна, доктор медицинских наук, профессор, заведующая кардиологическим отделением НИИ педиатрии ФГБНУ «Научный центр здоровья детей»

Адрес: 119991, Москва, Ломоносовский проспект, д. 2, стр. 1, тел.: +7 (499) 134-04-90, e-mail: basargina@nczd.ru

Статья поступила: 04.08.2014 г., принята к печати: 17.09.2014 г.

Болезнь Помпе — редкое тяжелое наследственное заболевание, обусловленное избыточным накоплением гликогена в органах и тканях-мишенях вследствие мутации гена кислой α -глюкозидазы. Младенческая (инфантильная) и взрослая формы болезни Помпе характеризуются вовлечением в патологический процесс сердечно-сосудистой, дыхательной и мышечной систем. В настоящее время единственным специфическим способом лечения болезни Помпе является ферментозаместительная терапия (путем внутривенного введения рекомбинантной кислой гликозидазы человека), эффективность которой зависит от сроков начала терапии. С момента внедрения в практику данной терапии смертность при болезни Помпе снизилась на 79%. В кардиологическом отделении Научного центра здоровья детей с 2011 по 2014 г. проходили обследование и лечение 6 детей с инфантильной формой болезни Помпе. В статье описывается клинический случай, который демонстрирует современные возможности диагностики младенческой формы болезни Помпе в России, а также эффективное применение алглюкозидазы альфа у ребенка в возрасте 4 мес.

Ключевые слова: болезнь Помпе, болезнь накопления, младенческая форма, ферментозаместительная терапия.

(Педиатрическая фармакология. 2014; 11 (5): 93–97)

ВВЕДЕНИЕ

Болезнь Помпе — заболевание с аутосомно-рецессивным типом наследования, ген которого картирован на хромосоме 17q25. Описано более 300 мутаций данного гена. Частота встречаемости патологии в России неизвестна, регистрируются лишь единичные случаи, что, вероятно, связано с недостаточной информированностью врачей. Суммарная частота всех форм заболевания расценивается как 1:40 000 [1].

Мутация в гене GAA приводит к дефекту фермента кислой альфа-глюкозидазы и обуславливает нарушение расщепления гликогена и накопление его в лизосомах и цитоплазме миокарда (сократительной и проводящей системе), скелетных мышцах и печени, что приводит к необратимым повреждениям органов и тканей боль-

ного и определяет клиническую картину болезни Помпе (гликогеноз IIa типа) [2].

Формы и клиническое течение болезни Помпе

Для болезни Помпе характерно прогрессирующее течение. Выделяют инфантильную (младенческую) форму со стремительным смертельным исходом на первом году жизни и взрослую — с медленным, но неуклонным ухудшением состояния больного и/или преждевременной смертью.

Инфантильная форма. Клинические проявления болезни чаще манифестируют в первые месяцы жизни. Тяжесть состояния пациентов обусловлена комплексом патологических изменений. У всех детей отмечается задержка двигательного развития, утрата приобретен-

E.N. Basargina, E.N. Arkhipova, V.S. Ermolenko

Scientific Center of Children's Health, Moscow, Russian Federation

Alglucosidase Alfa — a New Stage in the Therapy of Infantile Pompe Disease

Pompe disease is a rare severe hereditary disease caused by excessive glycogen storage in organs and target tissues due to the acid α -glucosidase gene mutation. Infantile and adult Pompe disease is characterized by involvement of cardiovascular, respiratory and muscular systems in the pathological process. The only specific method of treating Pompe disease is enzyme replacement therapy (intravenous administration of recombinant human acid glucosidase), the effectiveness whereof depends on the time the therapy started. Since such a therapy was introduced into practice, Pompe disease mortality decreased by 79%. 6 children with infantile Pompe disease were observed and treated at the cardiovascular care unit of the Scientific Center of Children's Health in 2011–2014. The article presents a clinical case demonstrating capabilities of diagnosing infantile Pompe disease in Russia and effective application of alglucosidase alfa in 4-month-old child.

Key words: Pompe disease, storage disease, infantile disease, enzyme replacement therapy.

(Pediatricheskaya farmakologiya — Pediatric pharmacology. 2014; 11 (5): 93–97)

ных навыков. Параллельно развивается выраженная и быстро прогрессирующая гипотония (синдром вялого ребенка, запрокидывание головы). Несмотря на мышечную слабость, икроножные мышцы выглядят гипертрофированными, при пальпации — плотными. Трудности при кормлении и глотании усугубляются макроглоссией и сочетаются с недостаточной прибавкой в весе.

Характерны нарушение дыхания, особенно во сне, развитие дыхательной недостаточности, частые респираторные заболевания (пневмония, бронхит).

Злокачественное течение при младенческой форме болезни Помпе во многом определяется нарушениями со стороны сердечно-сосудистой системы, которые редко встречаются у взрослых. Гипертрофия миокарда как признак развивающейся гипертрофической кардиомиопатии обнаруживается при ультразвуковом исследовании внутриутробно или у ребенка с первых месяцев жизни. У детей быстро прогрессируют проявления сердечной недостаточности. Обращают внимание одышка, отеки, гепатомегалия, цианоз. При аускультации регистрируются тахикардия, ритм галопа, грубый систолический шум за счет обструкции выходного тракта желудочков. Частые аспирационные пневмонии способствуют прогрессированию сердечной недостаточности.

Течение младенческой формы заболевания без проведения ферментозаместительной терапии (ФЗТ) приводит к летальному исходу от сердечной или сердечно-легочной недостаточности; средний возраст на момент смерти, по данным литературы, составляет 8,7 мес [3].

Взрослая форма. Симптомы болезни Помпе могут появиться в любом возрасте, при этом основные из них — проксимальная мышечная слабость, нарушение походки, мышечная боль, трудности при подъеме по лестнице, частые падения. Болезнь обычно проявляется прогрессирующей слабостью мышц тазового пояса, спинального отдела. Возможно развитие симптоматики легочной гипертензии с правожелудочковой недостаточностью, усиливающейся в ночные часы, что связано с гиповентиляцией из-за прогрессирующего нервно-мышечного поражения диафрагмы. Характерны ортопноэ, одышка при физической нагрузке, респираторные инфекции, дневная сонливость, утренняя головная боль, ночная гиповентиляция, дыхательная недостаточность при отсутствии кардиомегалии. Затрудненное жевание или слабость челюстной мускулатуры создают трудности при кормлении и глотании и обуславливают отставание в физическом развитии, снижение веса. В отличие от младенческой при взрослой форме кардиомиопатия встречается редко (в 30% случаев) и может представлять случайную находку при обследовании по поводу мышечной слабости. Хроническая сердечная недостаточность развивается медленно, годами, длительно может иметь латентный характер. Гепатомегалия отмечается гораздо реже, так же как и макроглоссия. Преждевременная смерть больных наступает от сердечной-легочной недостаточности.

Диагностика

Диагностика болезни Помпе включает детальный анамнез как семьи (случаи смерти в раннем возрасте, миопатии и т.д.), так и заболевания с учетом данных обследования в период внутриутробного развития (гипертрофия миокарда, нарушения ритма сердца у плода). В спектре клинических проявлений обращает внимание доминирующая мышечная слабость, утрата навыков и/или сердечной-легочная недостаточность и, что важно, сочетание этих проявлений с повышением в крови уров-

ней креатинфосфокиназы (КФК) и лактатдегидрогеназы (ЛДГ). Наиболее высокая активность фермента, как правило, наблюдается при младенческой форме болезни Помпе (до 2000 МЕ/л).

Дальнейшие действия врача должны быть направлены на обследование пациента с участием консультантов (кардиолога, невролога и др.) для определения любых потенциальных причин обнаруженных клинических нарушений. Обязательно проведение инструментальных исследований: эхокардиограммы (ЭхоКГ), электрокардиограммы (ЭКГ), рентгена грудной клетки, электромиографии, изучение крови (уровни креатинкиназы в плазме, аланин- и аспаратаминотрансферазы (АЛТ/АСТ), ЛДГ и др.

У детей с кардиомиопатией, по данным ЭКГ, характерны признаки левожелудочковой или бивентрикулярной гипертрофии миокарда, высокий вольтаж комплексов QRS и зубцов T, укороченный интервал P-R; нарушения реполяризации в виде депрессии, реже подъема сегмента ST и симметричной инверсии зубца T преимущественно в I, II и левых грудных отведениях. При взрослой форме могут наблюдаться синдром Вольфа–Паркинсона–Уайта (синдром WPW) и атриовентрикулярная блокада I или II степени. На рентгенограмме органов грудной клетки определяется шаровидной формы тень сердца и усиление сосудистого рисунка легких, при ЭхоКГ — гипертрофия миокарда, уменьшение полости желудочка, признаки обструкции выводных отделов (картина гипертрофической кардиомиопатии). Гипертрофия миокарда часто концентрическая (симметричная), реже асимметричная с преимущественной гипертрофией межжелудочковой перегородки. При наличии асимметричной септальной гипертрофии нередко фиксируется переднесистолическое движение створки митрального клапана, а при доплерографии регистрируется градиент давления между аортой и левым желудочком. Наряду с гипертрофией левого желудочка при младенческой форме часто определяется гипертрофия свободной стенки правого желудочка и увеличение его контрактильности.

Для подтверждения диагноза важно оценить активность фермента кислой альфа-глюкозидазы (GAA). Ранее в качестве биологического материала использовали культуру кожных фибробластов (ККФ), биоптат мышц или печени. В настоящее время применяют минимально инвазивные исследования по методу сухих пятен крови, что позволяет провести количественное определение активности фермента [4]. При снижении уровня GAA осуществляют молекулярно-генетическое исследование для выявления мутации в гене кислой мальтазы, в том числе для установления носительства (семья/сibsы). Определение мутации может иметь и прогностическое значение.

Дифференциальная диагностика

- Миопатии.
- Заболевания центральной нервной системы (тазово-плечевая миопатия, миодистрофии Дюшенна и Беккера, спинальная амиотрофия, полимиозит).
- Болезнь Данона (гликогеноз IIb типа).
- Кардиомиопатии другой этиологии.

Прогноз

Зависит от возраста манифестации заболевания, начала проведения ФЗТ.

Лечение

Длительный период времени оказание медицинской помощи пациентам с болезнью Помпе ограничивалось

симптоматическими мерами, направленными на купирование проявлений сердечно-легочной недостаточности [диуретики, β -блокаторы, ингибиторы ангиотензинпревращающего фермента, искусственная вентиляция легких (ИВЛ), трахеостомия] и миопатического синдрома (лечебная физкультура, массаж, гимнастика). Проводимая терапия в этом случае позволяла лишь временно улучшать качество жизни, но не способна была изменить течение заболевания.

Единственный специфический способ лечения болезни Помпе — это ФЗТ, направленная непосредственно на первичный дефект метаболизма. В настоящее время возможна патогенетическая ФЗТ путем внутривенного введения рекомбинантной кислой глюкозидазы человека (алглюкозидаза альфа, Майозайм, Джензайм, Бельгия), которая восполняет отсутствующий или недостающий фермент и так же, как кислая альфа глюкозидаза, расщепляет гликоген до глюкозы [3, 5]. Алглюкозидаза альфа представляет собой рекомбинантную форму человеческой кислой α -глюкозидазы и производится по технологии рекомбинантной ДНК с использованием клеточной культуры яичника китайского хомяка. Установлено, что алглюкозидаза альфа восполняет активность лизосомальной кислой α -глюкозидазы, что приводит к стабилизации или восстановлению функции сердечной и скелетных мышц (включая дыхательные). Лечение препаратом алглюкозидаза альфа должно проводиться под наблюдением врача, имеющего опыт работы с пациентами, страдающими болезнью Помпе или другими наследственными метаболическими или нейромышечными заболеваниями.

Клинические исследования, проведенные у пациентов с инфантильной формой болезни Помпе, продемонстрировали, что фармакокинетические свойства алглюкозидазы альфа пропорциональны дозе и не меняются со временем. После первой и шестой инфузии препарата средняя максимальная концентрация в плазме (C_{max}) находилась в интервале от 178,2 до 263,7 мкг/мл, а средняя площадь под кривой зависимости концентрация–время (area under the curve, AUC) — от 977,5 до 1872,5 мкг*ч/мл. Средний плазменный клиренс (CL) составлял 21,4 мл/кг в час, а средний объем распределения в равновесном состоянии (V_{ss}) — 66,2 мл/кг. Средний период полувыведения из плазмы ($t_{1/2}$) — 2,75 ч. Рекомендованный режим дозирования алглюкозидазы альфа: 20 мг/кг массы тела один раз каждые 2 нед в виде внутривенной инфузии, которые следует проводить с постепенным увеличением скорости введения препарата [6].

Эффективность ФЗТ зависит от формы и стадии заболевания: для получения лучших результатов важно начинать лечение как можно раньше. При младенческой форме заболевания наиболее благоприятные результаты достигнуты при начале терапии в раннем возрасте — до развития значительного повреждения скелетной мускулатуры. Эффективность ФЗТ значительно ниже при поздних стадиях заболевания, когда обширная вакуолизация и замещение интерстициальной тканью приводят к необратимому повреждению мышечных волокон и структуры тканей, хотя некоторое улучшение моторной и дыхательной функции может быть достигнуто и в случае позднего начала лечения [7]. У некоторых больных наблюдаются заметные клинические улучшения, у других — ответ на терапию минимальный. Результаты применения ФЗТ у грудных детей с болезнью Помпе характеризуются:

- увеличением продолжительности жизни и уменьшением потребности в ИВЛ;

- лечением или профилактикой угрожающих жизни проявлений болезни;
- приобретением новых двигательных навыков;
- увеличением или поддержанием параметров роста в пределах возрастных норм.

У детей старшего возраста и взрослых отмечается уменьшение потребности в ИВЛ, увеличение форсированной емкости легких, возрастание мобильности и способности передвигаться, обретение утраченных двигательных навыков, увеличение массы тела в соответствии с возрастной нормой, улучшение качества жизни.

По результатам клинического исследования, в которое был включен 21 ребенок (3–43 мес, медиана 13 мес), 44% пациентов, получающим ФЗТ, не потребовалась инвазивная респираторная поддержка, у 100% больных уменьшился индекс массы миокарда левого желудочка, 62% — приобрели новые моторные навыки. По сравнению с ретроспективной когортой пациентов, не получавших специфического лечения, риск смерти снизился на 79% ($p < 0,001$), а риск инвазивной вентиляции легких — на 58% ($p < 0,02$) [2]. Раннее начало ФЗТ в возрасте до 6 мес при младенческой форме болезни Помпе, по сравнению с началом специфической терапии в возрасте 6–36 мес, показало более высокую эффективность. Так, выживаемость в течение 1 года составила 100 и 73%, инвазивная респираторная поддержка не потребовалась 83 и 50%, уменьшение индекса массы миокарда левого желудочка — в 100 и 87%, восстановление и развитие моторных навыков — в 72 и 40% случаев, соответственно [8].

На территории Российской Федерации ферментозаместительный препарат, рекомендованный при болезни Помпе, в настоящее время зарегистрирован, однако, болезнь Помпе не включена в список 24 орфанных болезней, что создает проблемы с закупкой препарата. Несмотря на то, что указанный метод является единственным специфическим способом лечения этого тяжелого заболевания, необходимо помнить, что ФЗТ у детей применяется по витальным показаниям.

В кардиологическом отделении Научного центра здоровья детей с 2011 по 2014 г. обследовались и получали лечение 6 детей (4 мальчика, 2 девочки) с младенческой формой болезни Помпе, которым одним из первых в России была начата ФЗТ путем внутривенного введения рекомбинантной кислой глюкозидазы человека (алглюкозидазы альфа). В настоящее время продолжают наблюдаться 3 детей.

Приводим собственное наблюдение.

КЛИНИЧЕСКИЙ СЛУЧАЙ

Ребенок Э., от 2-й беременности, протекавшей без осложнений. При плановом ультразвуковом исследовании плода на 22–23-й нед выявлена гипертрофия стенок сердца. Роды самостоятельные, в срок. При проведении ЭхоКГ в возрасте 5 дней сохранялись признаки гипертрофии миокарда (задняя стенка левого желудочка, ЗСЛЖ — 5,5 мм, межжелудочковая перегородка, МЖП — 5,7 мм), на ЭКГ — выраженное нарушение процесса реполяризации миокарда, гипертрофия миокарда. Врачами по месту жительства данные изменения сердца расценены как постмиокардитическая гипертрофия миокарда.

С возраста 1,5 мес матерью отмечены появление и нарастание цианоза носогубного треугольника, вялости, утрата навыков (девочка перестала удерживать голову, хватать игрушки). В динамике, по данным ЭхоКГ, отмечено быстрое увеличение выраженности гипертрофии стенок левого желудочка (ЗСЛЖ 9 мм, МЖП 12 мм).

В возрасте 3 мес ребенок впервые поступил в кардиологическое отделение ФГБНУ «Научный центр здоровья детей» в тяжелом состоянии с диагнозом гипертрофической кардиомиопатии. При осмотре обращали на себя внимание гипотрофия 3-й степени, макроглоссия, цианоз носогубного треугольника, гипергидроз, периферические отеки, стонущее дыхание, выраженный сердечный горб, гепатомегалия; перкуторно: расширение границ сердца, глухость сердечных тонов, тахикардия до 190/мин, дыхание жесткое с участием вспомогательной мускулатуры, тахипноэ до 60/мин, сатурация кислорода 82%. Голову не удерживает, сосет вяло, поперхивается, крик слабый (рис. 1).

Данные проведенного обследования

ЭхоКГ: выраженная гипертрофия стенок сердца (ЗСЛЖ 13 мм, МЖП 15 мм), снижение фракции выброса левого желудочка до 27%, подтверждаемые признаками перегрузки левых отделов сердца при ЭКГ (рис. 2 А, Б).

Рентгенограмма органов грудной клетки в прямой проекции: кардиомегалия, кардиоторакальный индекс 78% (рис. 4 А).

В биохимическом анализе крови: АЛТ 153 Ед/л, АСТ 288 Ед/л, ЛДГ 1410 Ед/л, КФК 1582 Ед/л, КФК-МБ 19,1 нг/мл, NT-proBNP 17859 пг/мл.

Учитывая клиническую картину заболевания, обнаруженные изменения при лабораторной и инструментальной диагностике, заподозрена младенческая форма болезни Помпе. Для подтверждения диагноза определена активность альфа-D-глюкозидазы в крови, уровень фермента составил 2,2 нМ/мг в час. Выполнена ДНК-диагностика, обнаружена мутация с. 875 > Т гена GAA (исследование проводилось в лаборатории молекулярно-генетической диагностики ФГБНУ «НЦЗД»). Диагноз болезни Помпе был подтвержден.

В возрасте 4 мес начата ФЗТ препаратом алглюкозидазы альфа в дозе 20 мг/кг в течение 14 дней; параллельно проводилась коррекция сердечной недостаточности (диуретики, антиаритмические препараты, ингибиторы ангиотензинпревращающего фермента, β-блокаторы). Для устранения и предотвращения застойных явлений в легких осуществлялась частая санация носоглотки и верхних дыхательных путей; ребенок получал курсы массажа и лечебной физкультуры, физиотерапевтические процедуры. С целью предотвращения аспирации и учитывая выраженную гипотрофию, обусловленную имеющейся дисфагией, для кормления высококалорийными смесями использовался назогастральный зонд.

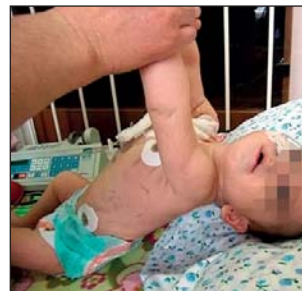На фоне проводимого комплексного лечения (20 инфузий алглюкозидазы альфа) отмечена положительная динамика в виде повышения фракции выброса левого желудочка до 53%, уменьшения толщины стенок миокарда левого желудочка (ЗСЛЖ 12 мм, МЖП 11 мм) (рис. 2 Б), уменьшения кардиоторакального индекса на рентгенограмме органов грудной клетки до 60% (рис. 4 Б), снижения уровня мозгового натрийуретического гормона (NT-proBNP) до 1200 пг/мл. Прибавка в весе составила 3000 г. Динамика показателей толщины миокарда левого желудочка, уровней NT-proBNP и КФК в плазме представлена на рис 5.

Первые результаты специфического лечения, проводимого в течение полугода, показали улучшение психомоторного развития: повысился мышечный тонус, увеличилась двигательная активность ребенка. Девочка живо интересуется игрушками, удерживает их продолжительное время, стала переворачиваться, удерживать голову (рис. 6). Биохимические показатели при этом существенных изменений не претерпели.

ОБСУЖДЕНИЕ

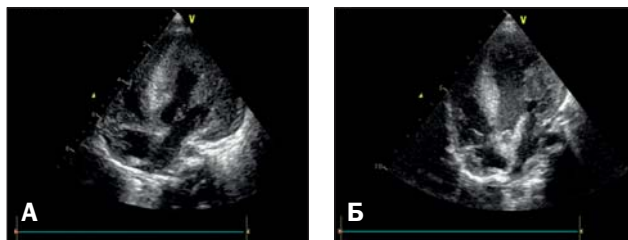
Представленный клинический случай демонстрирует сложный путь к диагнозу и последующему лечению ребенка. Следует учитывать вероятность этой тяжелой патологии при выявлении гипертрофии миокарда у плода или в первые месяцы жизни. В представленном случае ребенок с рождения наблюдался педиатром, с 1,5 мес — кардиоло-

Рис. 1. Пациентка Э., 3 мес. Диагноз: «Болезнь Помпе, младенческая форма»



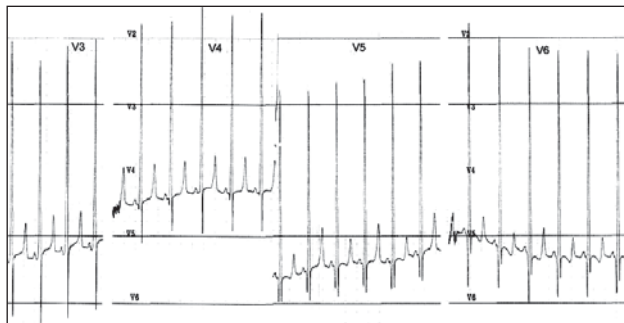
Примечание. Ребенок не удерживает голову при тракции за руки.

Рис. 2. Эхокардиограмма (4-камерная позиция) пациентки Э. Диагноз: «Болезнь Помпе, младенческая форма»



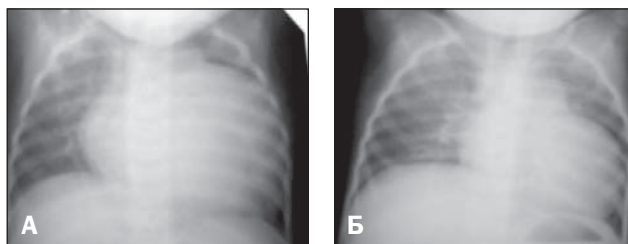
Примечание. А (исходная): МЖП 17 мм, ЗСЛЖ 15 мм (январь, 2013); Б (после 20 инфузий ФЗТ): МЖП 11 мм, ЗСЛЖ 12 мм (ноябрь, 2013).

Рис. 3. Электрокардиограмма пациентки Э. Диагноз: «Болезнь Помпе, младенческая форма»



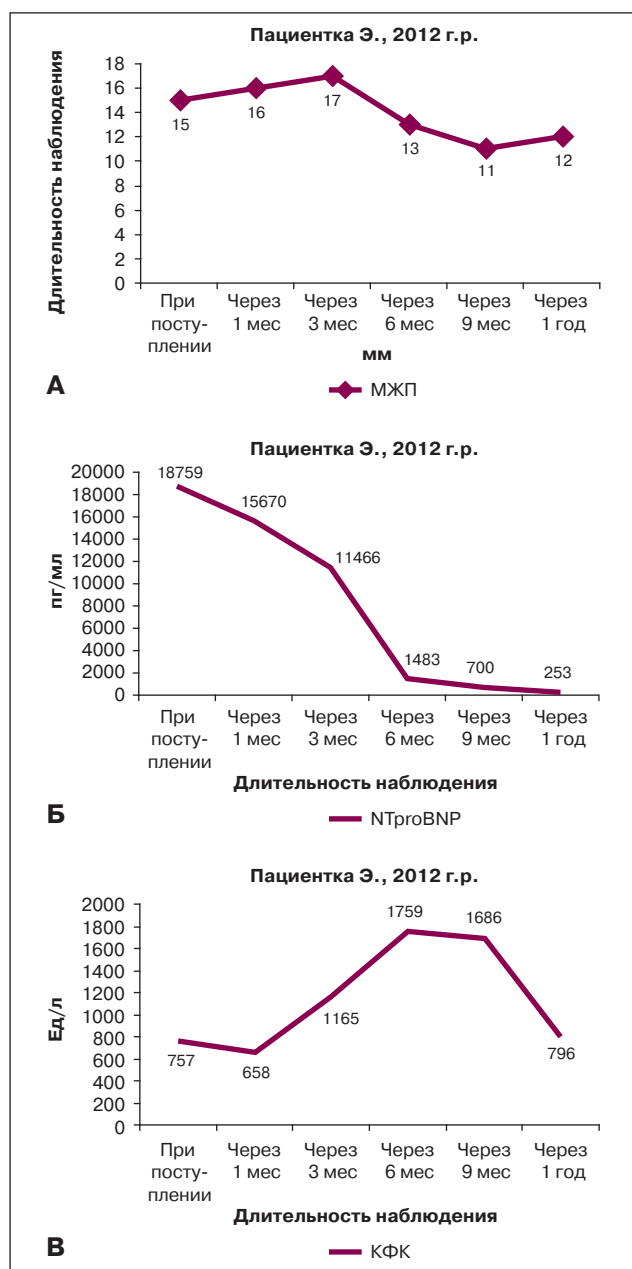
Примечание. Признаки перегрузки миокарда левых отделов сердца, возможно, и правого желудочка.

Рис. 4. Рентгенограмма органов грудной клетки в прямой проекции пациентки Э. Диагноз: «Болезнь Помпе, младенческая форма»



Примечание. Выраженная кардиомегалия. Увеличены левые и правые отделы сердца. А (исходная): кардиоторакальный индекс 78% (январь, 2013); Б (после 20 инфузий ФЗТ): кардиоторакальный индекс 60% (ноябрь, 2013).

Рис. 5. Пациентка Э. Диагноз: «Болезнь Помпе, младенческая форма»



Примечание. Динамика показателей.

А — толщина задней стенки миокарда левого желудочка;
 Б — уровень NTproBNP в плазме; В — содержание КФК в плазме; МЖП — межжелудочковая перегородка;
 КФК — креатинфосфокиназа.

СПИСОК ЛИТЕРАТУРЫ

- Hirshhorn R., Reuser A. Glycogen storage disease type II: acid alpha-glucosidase (acid maltase) deficiency. In: C.R. Scriver, A.L. Beaudet, W.S. Sly, D. Valle (eds). The metabolic and molecular bases of inherited disease. New York: McGraw Hill. 2001. P. 3389–3420.
- Nicolino M., Byrne B., Wraith J.E. et al. Clinical outcomes after long-term treatment with alglucosidasealfa in infants and children with advanced Pompe disease. *Genet Med.* 2009; 11 (3): 210–209.
- Kishnani P.S., Hwu W.L., Mander H. et al. A retrospective, multinational, multicenter study on the natural history of infantile onset Pompe disease. *J Pediatrics.* 2006; 148: 671–676.
- Umaphysivam K., Hopwood J.J., Meikle P.J. Determination of acid alpha-glucosidase activity in blood spots as a diagnostic test for Pompe disease. *Clin Chem.* 2001; 47: 1378–1383.

гом, был консультирован невропатологом в связи с нарастающей гипотонией, однако трактовка обнаруженных изменений была неверной.

При обследовании ребенка в Научном центре здоровья детей и сопоставлении результатов лабораторной диагностики (повышение уровней трансаминаз, креатинфосфокиназы), клинической симптоматики (гипотрофия, полное отсутствие двигательной активности, диффузная мышечная гипотония, псевдогипертрофия икрожных мышц, признаки сердечной и дыхательной недостаточности, макроглоссия), данных ЭхоКГ (гипертрофическая кардиомиопатия), а также учитывая отрицательную динамику показателей в процессе наблюдения, было высказано предположение о наличии у ребенка болезни Помпе. Девочка оказалась в числе первых российских пациентов, кому проводилась ФЗТ алглукозидазой альфа с положительным эффектом. Обращает внимание отсутствие динамики биохимических показателей: уровни трансаминаз и креатинфосфокиназы в плазме крови остаются повышенными, что требует дальнейшего изучения и объяснения.

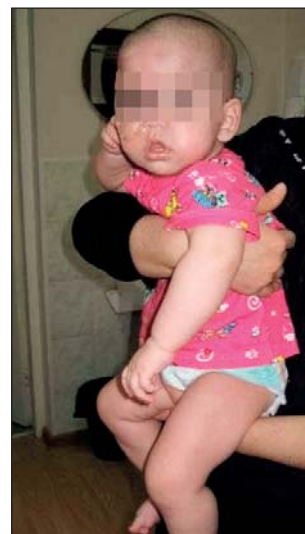ЗАКЛЮЧЕНИЕ

Таким образом, несмотря на ярко представленную клиническую картину, болезнь часто остается нераспознанной, или диагноз ставится слишком поздно. Необходимость как можно более ранней диагностики болезни Помпе обусловлена доступностью в настоящее время ФЗТ альфа-глюкозидазы и доказанной ее эффективностью [9], позволяющей остановить прогрессирование заболевания и избежать летального исхода в раннем возрасте [8].

КОНФЛИКТ ИНТЕРЕСОВ

Авторы статьи заявили об отсутствии финансовой поддержки/конфликта интересов, который необходимо обозначить.

Рис. 6. Ребенок Э., 1 год. Диагноз: «Болезнь Помпе, младенческая форма»



Примечание. На фоне проведения ферментозаместительной терапии (20 инфузий) ребенок стал удерживать голову.